GEMUB
GROUPE D'ÉTUDE DE LA MUQUEUSE BUCCALE

Société Française de Dermatologie et de Pathologie Sexuellement Transmissible

Journée annuelle du GEMUB

Mardi 3 décembre 2024

Faculté dentaire La Garancière

Déjà la 7e journée !

Programme de la Journée

- 10h00-12h30 LICHEN PLAN ORAL : localisations extra orales, histologie, traitements
- 12h30-14h00 DEJEUNER
- 14h-15h TRAVAUX SCIENTIFIQUES de l ANNEE et PROJETS
  - 14h- 14h30 Projets terminés
  - 14h30 -15h Projets à venir
- 15h-16h10 : RCP nationale « muqueuse buccale » 2024 : que sont ils devenus?
- 16h10-16h30 : vie du GEMUB

Lichen pan oral : localisations extra-orales, histologie et traitements

10h00 : LICHEN PLAN ORAL : LOCALISATIONS EXTRA-ORALES, HISTOLOGIE et TRAITEMENTS

(15 min présentation + 5 min de discussion)

10h00-10h20 : Camille Isnard, localisations ORL du LPO
10h20-10h40 : Marie LeMoigne, localisation oesophagienne du LPO
10h40-11h00 : Louise Hefez, lichen vulvaire et syndrome vagino-vulvo-gingival
11h00-11h20 : Olivier COGREL : lichen unguéal et du cuir chevelu
11h20-11h40 : Francoise PLANTIER : pièges histologiques dans le LPO
11h40-12h00 : JC FRICAIN, stratégies thérapeutiques dans le LPO
12h00-12h20 : M SAMIMI, efficacité des traitements systémiques du LPO : que sait-on ?

Lichen planus of the external auditory canal : a French retrospective cohort of 12 patients

Dr Violette de Savigny, Dr Florence Cordoliani, Pr Jean-Christophe Fricain, Dr Christelle Le Roux-Villet, Dr Sophie Berville, Dr Sandra Ly, Dr Stéphane Lacher-Fougère, Dr François Chasset, Pr Olivier Chosidow, Dr Daniele Bernardeschi, Pr Frederic Tankere, Pr Selim Aractingi, **Dr Camille Isnard**

10h-10h20

Atteintes du lichen plan

Muqueuses buccale, génitale, cutanée, pilaire, unguéale bien connue

Certaines localisations sont plus rares: œsophagienne, pulmonaire, oculaire, méat acoustique externe

Un peu d'histoire

The Journal of Laryngology and Otology
April 1998, Vol. **112,** pp. 365–366

Clinical Records

Bilateral conductive deafness related to erosive lichen planus

LUDOVIC MARTIN*, SYLVAIN MORINIERE†, MARIE-CHRISTINE MACHET‡, ALAIN ROBIER†, LOÏC VAILLANT*

Abstract
A case of bilateral progressive stenosis of both external auditory canals with resultant conductive hearing loss is presented. The stenosis revealed multifocal erosive and synechiant lichen planus. To our knowledge, this is the first reported case of lichen planus involvement of the external ear.

Key words: Hearing loss, conductive; Ear canal; Lichen planus

Femme de 69 ans

Surdité de transmission d'aggravation progressive avec perte de 40dB

Examen clinique:

- érosions croûteuses et des conduits auditifs sténosés et inflammatoires

Biopsie non spécifique: orthokératose avec hyperkératose, infiltrat lymphocytaire sous muqueux modéré

IFD: négative

Traitement chirurgical: exérèse des tissus inflammatoires et fermeture

Récidive dans les 3 mois qui ont suivi la chirurgie

Au moment de la rechute:

- lésions buccales avec atteinte gingivale érosive,
- lésions péri-anales

Biopsies aux 2 sites: en faveur d'un lichen plan, IFD: négative

Traitement par SORIATANE sans efficacité, CTC générale 1mg/kg très efficace mais récidive lors de la décroissance

Gingivite érosive
Surdité de transmission
Histologie non spécifique au niveau du CAE
Traitement difficile, sensibilité à la CTC générale

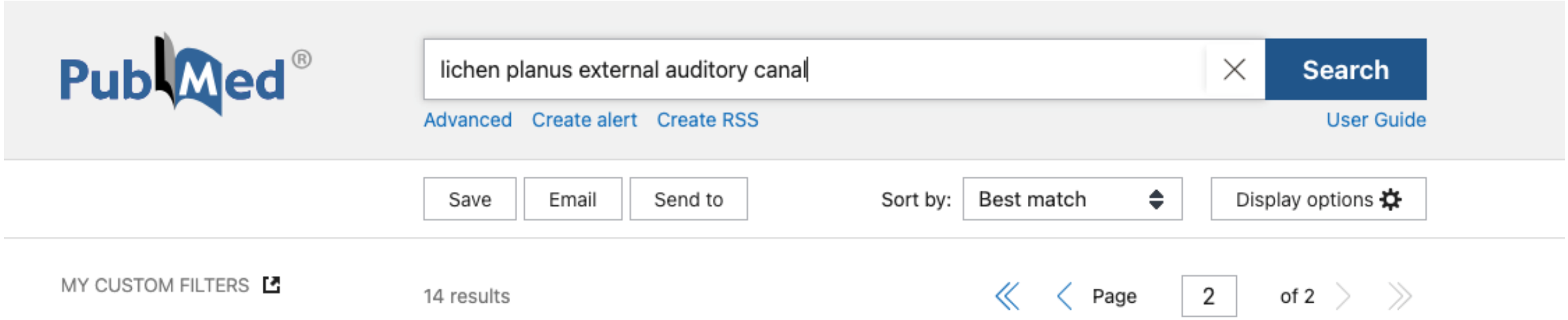

8 pertinents

2 séries: 19 patients[1] et 11 patients[2] et quelques cas rapportés

[1]*Sartori-Valinotti, JAMA Dermatol, 2013*
[2]*Magos, Clin Otolaryngol, 2023*

Objectif de l'étude :

Décrire les symptômes, les caractéristiques cliniques et les traitements des patients atteints de lichen plan du conduit auditif externe

Matériels et méthodes: Etude française multicentrique rétrospective

2 cas princeps

Appel à cas auprès du GEMUB, du MAG et de la SFORL

Critères d'inclusion

Diagnostic de lichen plan confirmé histologiquement

Atteinte du CAE

Données collectées

Sexe, âge au diagnostic, sites atteints par le lichen plan, symptômes, complications sur autres sites

Résultats des examens complémentaires : histologie, audiogramme

Traitements et leur réponses

Résultats

Caractéristiques cliniques des 12 patients	Nombre (%)
Sexe féminin	9 (75)
Age au diagnostic de lichen plan, moyenne en années (extrêmes)	43 (17-64)
Age au diagnostic de lichen plan du CAE, moyenne en années (extrêmes)	52 (34-67)
Durée diagnostic de LP du CAE (après apparition des 1ers symptômes) moyenne en années (extrêmes)	4.6 (0-15)
Localisations du lichen plan	
Cutanée	10 (83)
Orale	12 (100)
Dont gingivale (gingivite érythémateuse ou érosive)	12 (100)
Vulvaire	9 (100)
Vaginale	6 (67)
Anale	3 (25)
Pénienne	1 (33)
Unguéale	6 (50)
Pilaire	6 (50)
Oculaire	3 (25)
Œsophagienne	3 (25)
Pulmonaire	1 (8)

Résultats

Symptômes	12 patients (%)
Atteinte unilatérale	4 (33)
Atteinte bilatérale	8 (67)
Hypoacousie	12 (100)
Sensation de comblement	11 (92)
Otorrhée	8 (67)
Acouphènes	4 (33)
Prurit	3 (25)
Douleur	1 (8)
Saignements	1 (8)

Otoscopie	12 patients (%)
Erythème	5 (42)
Sténose du conduit	11 (92)
Epaississement du tympan	6 (50)
Stries de Wickham	1 (8)
Bourgeonnement	4 (33)
Erosion	1 (8)
Squames	5 (42)

Audiogramme	12 patients (%)
Surdité	12 (100)
Surdité de transmission isolée	5 (42)
Surdité de perception isolée	0 (0)
Surdité mixte	7 (58)

Histologie	4 patients (%)
Infiltrat lymphocytaire non spécifique	4 (100)
Fibrose dermique	2 (50)

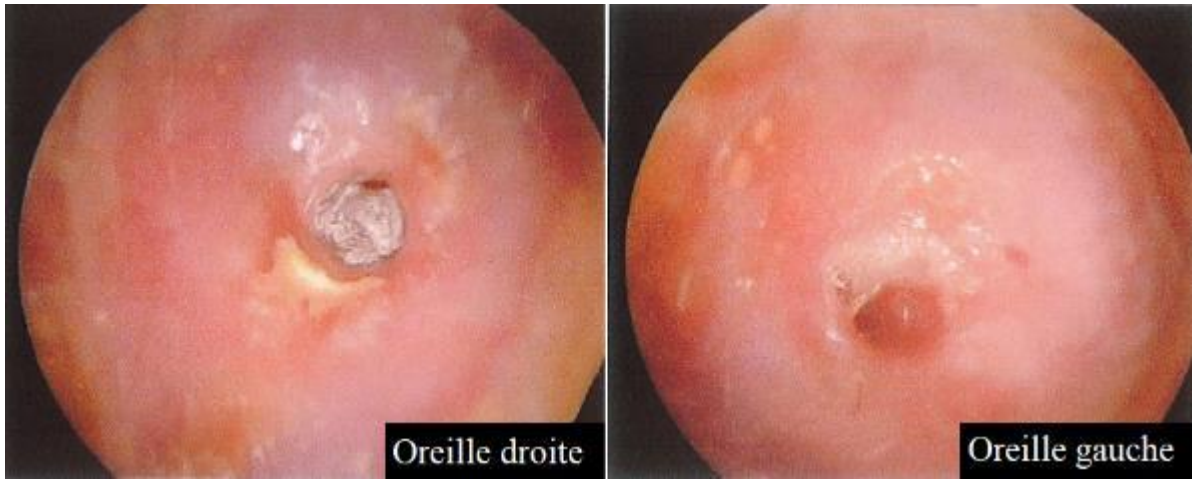

Résultats

Traitements topiques : 7 patients

Corticoïdes classe I ou II : 7 patients, inefficace

Tacrolimus : 1 patient, arrêt précoce pour toxicité

Traitements systémiques : 8 patients

Chirurgie: 6/11: canaloplasties associée dans 2 cas à une myringoplastie

4/6 rechutes après la chirurgie

Traitements	Nombre de patients	Amélioration ou absence de symptôme sous traitement	Inefficacité	Arrêt précoce (intolérance ou effet indésirable)
Corticoïdes	4	4	0	0
Hydroxychloroquine	4	0	3	1
Methotrexate	2	0	1	1
Mycophenolate mofetil	3	1	1	1
Rituximab	1	0	1	0
Apremilast	1	NA	NA	1
Ciclosporine	1	0	1	0
Photochimiothérapie extracorporelle	1	0	1	0
Secukinumab	1	0	1	0
Disulone + Salazopyrine	1	0	1	0
Upadacitinib	1	NA	NA	NA
Baricitinib	1	0	1	0

NA : non applicable

Résultats

Nombre moyen de sites atteints par le LP: 5 dont 100% d'atteinte gingivale, 100% d'atteinte vulvaire (1/3 atteinte pénis)
=> association à un syndrome vulvo –vagino/ péno-gingival dans 83% des cas

Atteinte extra-ORL précède l'atteinte du CAE 92%, concomittante chez 1 patient (8%)

Complications extra-ORL dans 50% des cas: sténose vaginale (n=6), sténose lacrymale (n=2), sténose oesophagienne (n=2), symblépharon (n=1)

Discussion

Sex ratio: 3 F/ 1 H

Délai de 4,6 ans entre les premiers symptômes et le diagnostic : méconnaissance de cette localisation

Symptômes ORL peu spécifiques : hypoacousie (100%), sensation de plénitude de l'oreille (92%), otorrhée (67%)

Otoscopie : sténose (92%), épaississement tympanique (50%)

Biopsie du CAE peu spécifique, diag histo de LP fait sur autre localisation

Discussion

Traitement difficile:

- topiques: le Tacrolimus semble efficace dans la littérature,
- traitement systémique: corticothérapie générale semble efficace (mais rechutes lors de la décroissance)

La chirurgie peut parfois aider (attention à l'effet Koebner) : encadrer le geste par un immunosuppresseur locale et général comme pour les autres localisations sténosantes du LP (oesophagiennes et vaginales)?

Discussion

Atteinte rare, probablement sous-diagnostiquée

Patients de Cochin: 2 diagnostics a posteriori, patients jeunes (40-50 ans) appareillés pour surdité

Dépistage de l'atteinte du CAE: interrogatoire (hypoacousie, sensation d'oreille bouchée) d'autant + que le nb de sites atteints par le LP est important / sd vulvo-vagino-gingival

=> adresser aux ORL

Diagnostics différentiels du LP devant sténose du conduit auditif externe:

Traumatique +++

- dermatoses prurigineuses du conduit comme le psoriasis et l'eczéma
- coton tige

Case Report/Case Series

A 10-Year Review of Otic Lichen Planus
The Mayo Clinic Experience

Julio C. Sartori-Valinotti, MD; Alison J. Bruce, MB, ChB; Yulia Krotova Khan, MD; Charles W. Beatty, MD

JAMA Dermatol, 2013

Table 1. Characteristics and Location of Lichen Planus in 19 Patients

Characteristic	No. (%)
Female sex[a]	15 (79)
White race	18 (95)
Age at diagnosis, mean (range), y	57 (21-78)
Lichen planus site[b]	
Otic only	5 (26)
Oral	11 (58)
Vulvovaginal gingival	10 (53)
Cutaneous	5 (26)
Esophageal	4 (21)
Ocular	2 (11)
Anal	1 (5)
Penile	1 (5)

[a] Female to male ratio was 3.75:1.

[b] Mean number of sites per patient was 2.7.

Symptômes similaires:
- otorrhée: 79%
- hypoacousie: 79%
- sensation d'oreille bouchée 32%
- prurit 26%

Durée des symptômes ORL avant diag LP
CAE: 4 ans (0,5-14 ans)

Atteinte bilatérale: 60%

Biopsies (12/19):
- 3 sur CAE: histologie non spécifique
- 9 sur site extra-ORL: spécifique de LP

Patients avec atteinte CAE seule: diag fait sur symptômes et la clinique

Signes otoscopiques similaires

Autres localisations ORL du lichen plan

PHARYNX

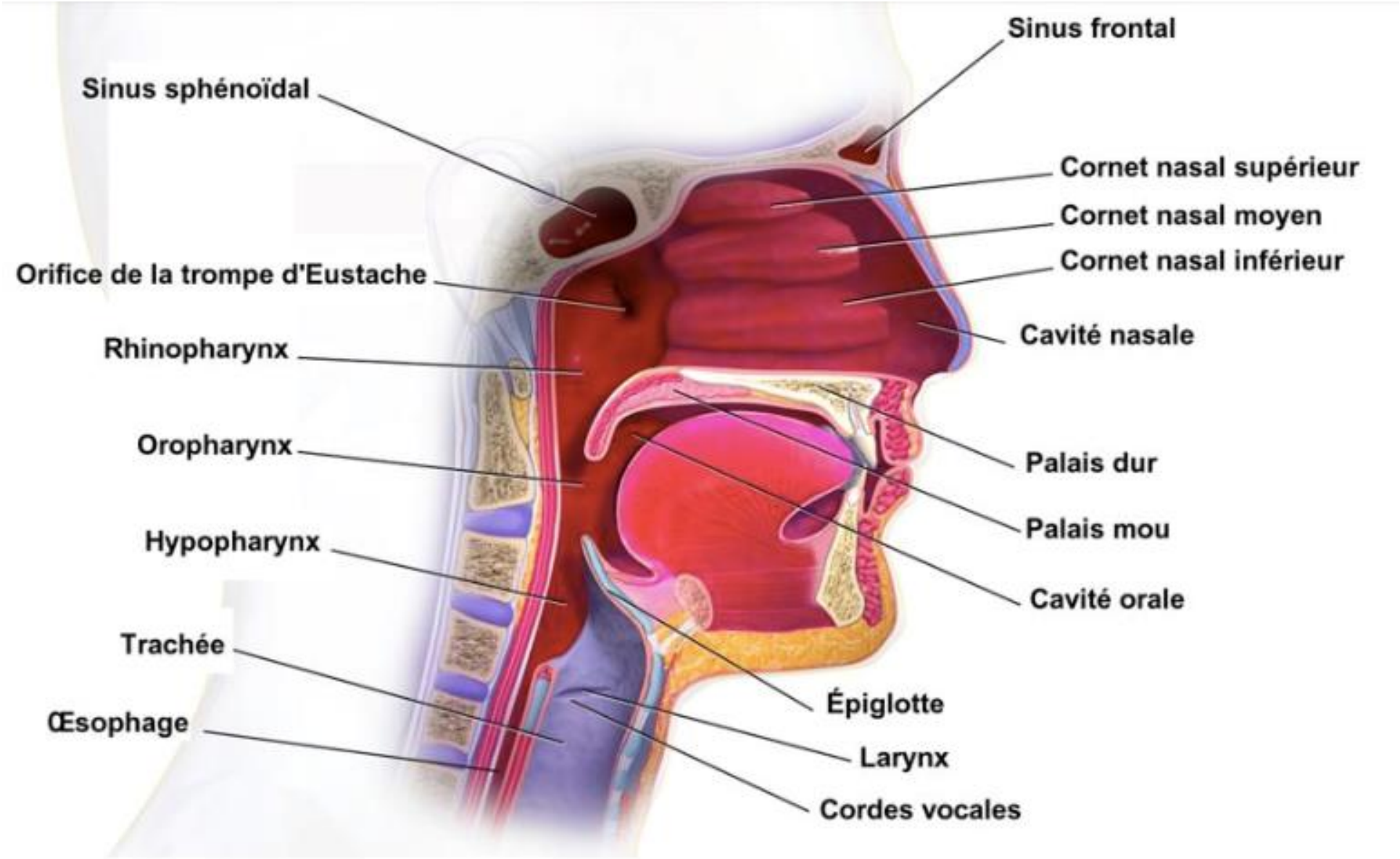

Système cartilagineux

3 fonctions principales :

- respiratoire,

- rôle dans la déglutition (fermeture glottique qui permet la protection des voies respiratoires inférieures)

- rôle phonatoire avec vibrations des cordes vocales

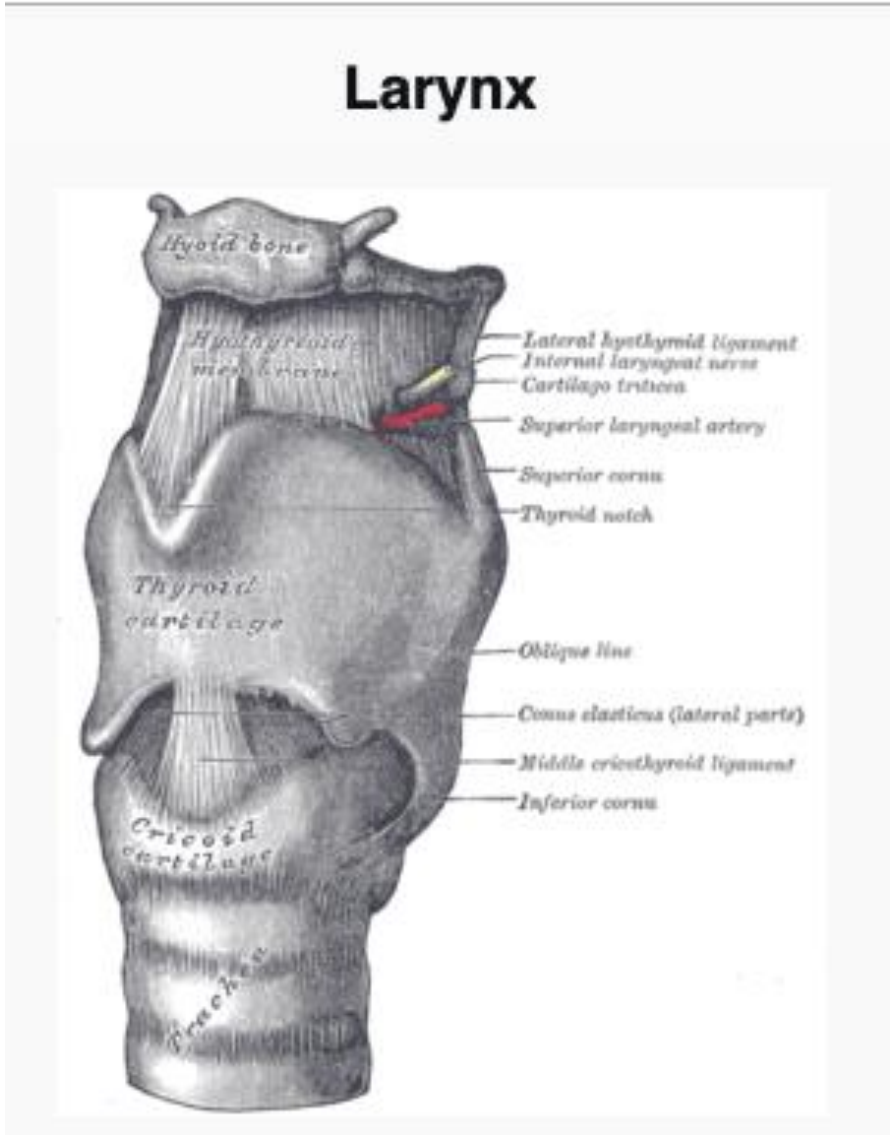

Autres localisations ORL du lichen plan

1. Atteinte du larynx: 3 articles dans la littérature

Case Reports > J Laryngol Otol. 2011 Apr;125(4):432-5. doi: 10.1017/S002221511000280X.
Epub 2011 Jan 28.

Lichen planus of the larynx

C E Rennie [1], R C Dwivedi, A S Khan, N Agrawal, W Ziyada

Affiliations + expand

PMID: 21272411 DOI: 10.1017/S002221511000280X

Homme
Enrouement, suspicion de carcinome épidermoïde du larynx
Histologie: en faveur d'un LP
Traitement par CTC générale avec bonne réponse, maintien à 2 ans
Ccl: Nécessité d'un suivi ++ pour le risque de transformation
Pas de données sur autres localisations de LP

Case Reports > Auris Nasus Larynx. 2022 Dec;49(6):1056-1059.
doi: 10.1016/j.anl.2021.04.002. Epub 2021 May 6.

Laryngeal lichen planus mimicking vocal fold dysplasia

Giuseppe Leoncini [1], Maria Grazia Marin [2], Carmine Squeglia [3], Silvia Elisabetta Aquilini [3], Livio Zanetti [4]

Affiliations + expand

PMID: 33965285 DOI: 10.1016/j.anl.2021.04.002

Homme de 71 ans, tabagisme actif
Enrouement et toux
Laryngoscopie: bonne mobilité des cordes vocales (CV) mais présence d'un érythème des CV bilat et lésion leucoplasique de la CV droite
Biopsie: lichen plan (pas de dysplasie ni de carcinome)
Traitement par laser CO2: régression de la symptomatologie (pas de ttt de fond)
Récidive des symptômes à 6 mois, histo: LP
Traitement: CTC générale 10 semaines avec très bonne efficacité, pas de récidive à 12 mois
Pas de données sur autres localisations de LP

Case Reports > J Coll Physicians Surg Pak. 2010 Jul;20(7):478-9.

Mucosal lichen planus simultaneously involving oral mucosa, conjunctiva and larynx

Zafar Iqbal Shaikh [1], Arfan-ul-Bari, Ashar Ahmad Mashhood, Asad Qayyum, Latif-ur-Rahman

Affiliations + expand

PMID: 20642951

Jeune patient
Enrouement, érosions buccales et symblépharon
Biopsies muqueuse buccale et du larynx en faveur d'un lichen plan

Pas de données de traitement

Autres localisations ORL du lichen plan

2. Atteinte nasopharyngée

Contents lists available at ScienceDirect

International Journal of Surgery Case Reports

journal homepage: www.casereports.com

'Nasal flossing': A case report of nasopharyngeal stenosis due to severe erosive lichen planus and a novel therapeutic intervention

Alastair Henry[a], John Biddlestone[b,*], James McCaul[c]

[a] Welsh Deanery, United Kingdom
[b] University of Glasgow, Speciality Registrar, Scottish Deanery, United Kingdom
[c] NHS GGC, Professor of Maxillofacial Surgery, University of Bradford, United Kingdom

Atteinte nasopharyngée

Homme de 76 ans
Inconfort oral, altération de la phonation, du goût et de l'odorat
Lichen plan érosif buccal avec atteinte de l'oropharynx et du nasopharynx en nasofibroscopie avec obstruction des fosses nasales postérieures
Biopsie: lichen plan
Traitement: CTC locaux (spray de fluticasone nasal + BdB de CTC: mieux mais persistance altération goût odorat et modification de la voix
Puis: dissection chirurgicale et « nasal flossing » quotidien : introduction d'une sonde siliconée par le nez jusqu'à l'oropharynx et récupérée par la bouche
Pas de récidive à 3 ans de la sténose

<u>Diag diff des sténoses nasopharyngées:</u> syphilis terciaire, complications d'une chirurgie ORL, pemphigoïde des muqueuses

Autres localisations ORL du lichen plan

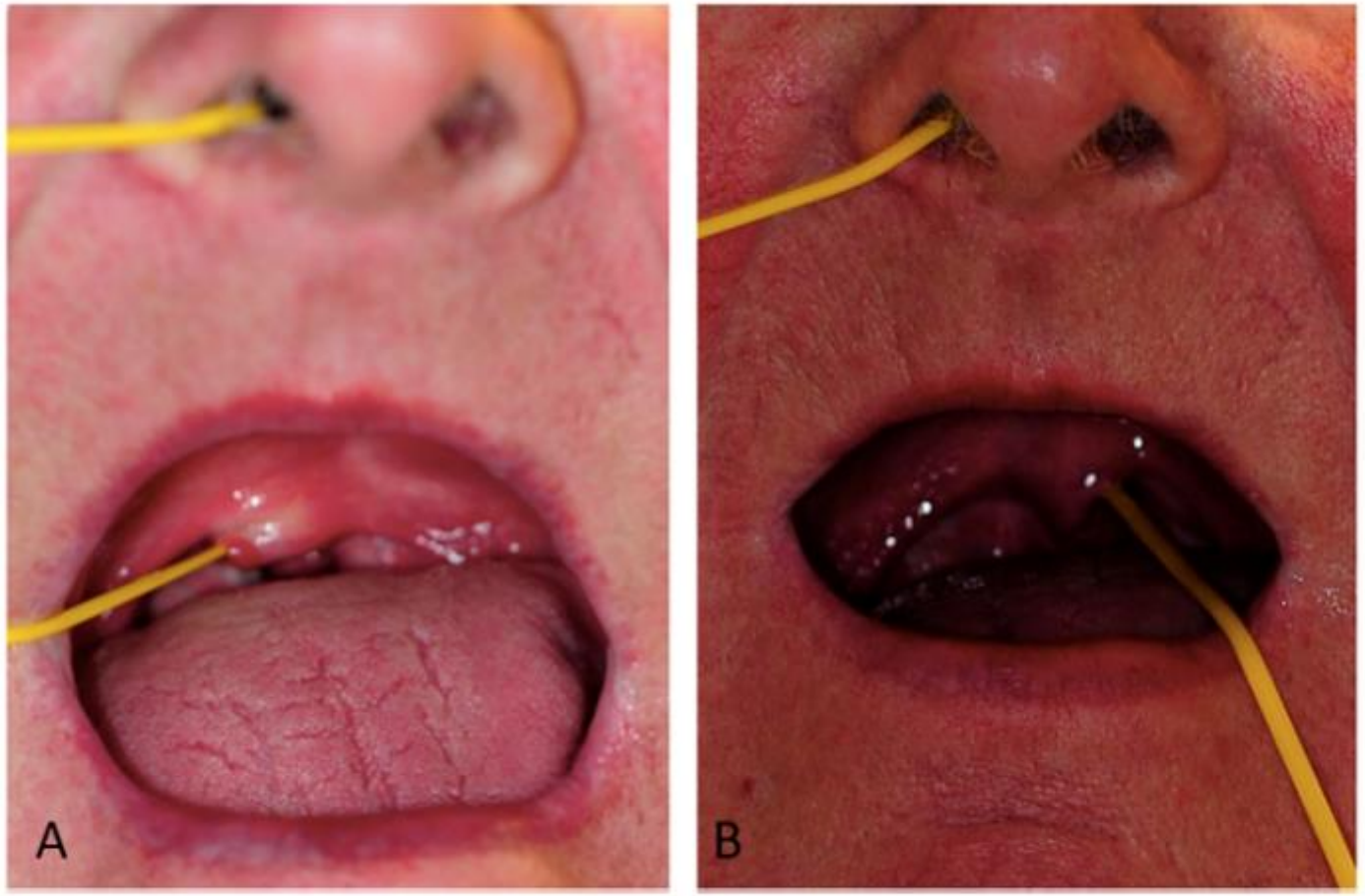

Fig. 3. Photographs to depict the technique of 'nasal flossing': The silastic sling is introduced through the anterior nares, along the nasal floor and over the superior bord of the soft palate before being pulled out through the mouth. This sling allowed gentle traction to be applied to the soft palate so that it was pulled away from the inflam posterior pharynge f the sling. B – Lateral moveme of the sling

Autres localisations peu connues du lichen plan

Localisation oculaire +++: 72 références dans pubmed « ocular lichen planus »

JEADV JOURNAL OF THE EUROPEAN ACADEMY OF DERMATOLOGY & VENEREOLOGY

Lichen planus and cicatricial conjunctivitis: disease course and response to therapy of 11 patients

JD Brewer, NS Ekdawi, RR Torgerson, MJ Camilleri, AJ Bruce, RS Rogers III, LJ Maguire, KH Baratz

First published: 03 December 2010 | https://doi.org/10.1111/j.1468-3083.2010.03693.x | Citations: 25

Conflict of interest
None declared.
Funding source
Supported by an unrestricted grant from Research to Prevent Blindness, Inc., New York, NY.

Read the full text > PDF TOOLS SHARE

Lichen plan oculaire

Etude rétrospective de la Mayo Clinic

<u>Matériels et méthodes:</u>

Patients suivis pour un LP et avec une conjonctivite cicatricielle entre 1976 et 2005

Conjonctivite cicatricielle:

- cicatrice de la caroncule (oblitération de l'architecture du canthus interne de l'œil)
- fibrose sous-conjonctivale,
- formation d'un symblépharon

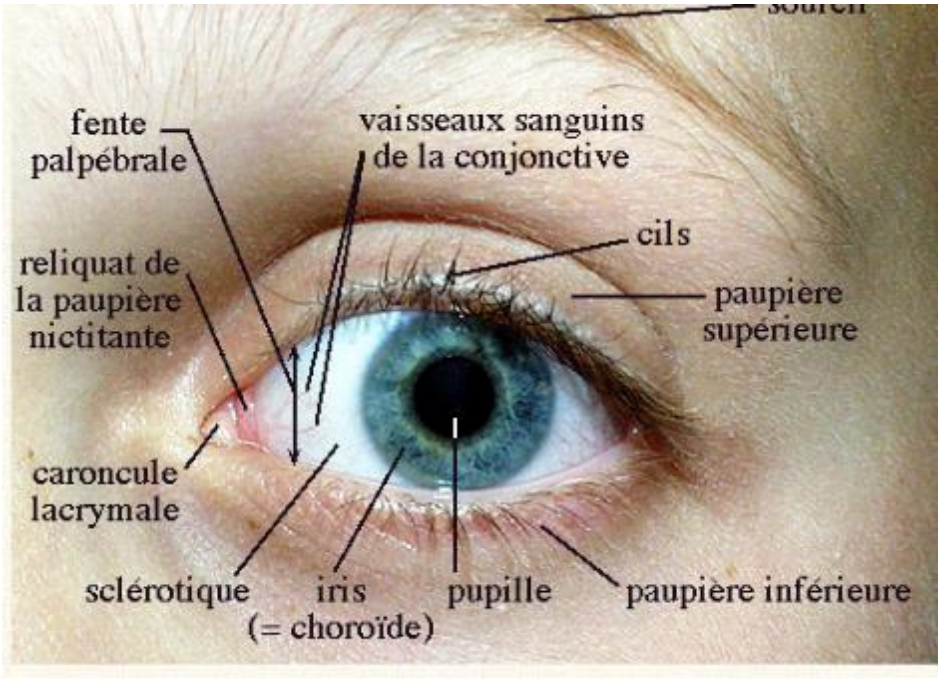

Lichen plan oculaire

11 patients
9 femmes / 2 hommes
Age moyen au diagnostic : 61 ans

Symptômes:
- irritation: n=7
- sécheresse: n= 5
- larmoiement: n= 4
- vision floue: n=3
- cécité: n=1

Atteinte oculaire:
- conjonctivite cicatricielle: n= 11
- sténose ponctuelle: n=7
- symblépharons: n= 5
- kératite/ kératoconjonctivite: n= 4
- trichiasis: n= 2

Lichen plan oculaire

Atteintes du LP:

- oculaire seule: n=3
- buccale: n= 8 (systématiquement présente quand l'atteinte oculaire n'était pas isolée)
- vulvo-vaginale: n= 6 (> 50% des cas)
- cutanée: n = 4
- ORL: n= 3
- pénienne: n= 2
- oesophagienne: n=1
- anale: n= 1

Présence d'une sténose sur autre site que l'œil: n= 6/11 (> 50% des cas)

Histo:

5 patients: diag sur biopsie conjonctivale; 6 patients: diag sur biopsie sur autre site

Lichen plan oculaire

Patients avec atteinte oculaire semblent présenter des similitudes avec patients atteints de LP du CAE:

- prédominance féminine,
- symptômes peu spécifiques: sécheresse oculaire, irritation, vision floue
- atteinte de plusieurs sites par le LP dans > 70 % des cas,
- atteinte buccale et génitale sévère,
- sténose sur autre site > 50% des cas,
- traitement difficile (topiques: IS locaux ciclosporine, ttt systémiques, laser et/ ou chir),
- risque fonctionnel important: évolution vers la cécité.

Penser à rechercher symptômes évocateurs de LP oculaire chez patients avec atteinte buccale et génitale sévère et les adresser vers ophtalmo spécialisé

Lichen pan oral : localisations extra-orales, histologie et traitements

10h00 : LICHEN PLAN ORAL : LOCALISATIONS EXTRA-ORALES, HISTOLOGIE et TRAITEMENTS

(15 min présentation + 5 min de discussion)

10h00-10h20 : Camille Isnard, localisations ORL du LPO

10h20-10h40 : Marie LeMoigne, localisation oesophagienne du LPO

10h40-11h00 : Louise Hefez, lichen vulvaire et syndrome vagino-vulvo-gingival

11h00-11h20 : Olivier COGREL : lichen unguéal et du cuir chevelu

11h20-11h40 : Francoise PLANTIER : pièges histologiques dans le LPO

11h40-12h00 : JC FRICAIN, stratégies thérapeutiques dans le LPO

12h00-12h20 : M SAMIMI, efficacité des traitements systémiques du LPO : que sait-on ?

Lichen plan œsophagien

Marie Le Moigne

Dermatologie

CHU Nantes

Journée GEMUB du 3 décembre 2024

10h20-10h40

JEADV
JOURNAL OF THE EUROPEAN ACADEMY OF DERMATOLOGY & VENEREOLOGY

LETTER TO THE EDITOR | Full Access

Oesophageal lichen planus: Clinical, endoscopic and fibroscopic characteristics

A. Kayal, M. H. Tessier, J.-C. Fricain, E. Vigarios, V. Seta, C. Isnard, C. Husson, C. Le Roux-Villet, A. Du-Thanh, C. Girard, G. Velut, M. Samimi, M. Kayal, M. Le Moigne ... See all authors

First published: 26 September 2024 | https://doi-org.proxy.insermbiblio.inist.fr/10.1111/jdv.20342

GEMUB
GROUPE D'ÉTUDE DE LA MUQUEUSE BUCCALE

Étude rétrospective, 30 patients

Cas des membres du GEMUB

Patients de consultation «muqueuse buccale »

Prévalence du lichen plan œsophagien (LiPOe)

JEADV

Oesophageal lichen planus: Clinical, endoscopic and fibroscopic characteristics

Pas d'information sur la prévalence

1ère description de LiPOe en 1982
Initialement décrite comme rare

Dickens (1990) : étude prospective de 19 pts avec LP (6 avec atteinte orale) : endoscopie + biopsies

⇒ **5 LiPOe /19** (4/5 avaient une atteinte orale) **26%**

Quispel (2009) : étude prospective de 24 pts avec LP : endoscopie + biopsies => **12 LiPOe / 24** patients **50 %**

Decker, World J Gastroenterol, 2022
Quispel, Endoscopy, 2009
Dickens, BMJ, 1990

Quels patients ?

JEADV

Oesophageal lichen planus: Clinical, endoscopic and fibroscopic characteristics

Age médian au diagnostic de LiPoe de **62 ans** [34 ; 88]

28/30 **femmes** (93%)

REVIEWS

Lichen planus of the esophagus: What dermatologists need to know

Lindy Peta Fox, MD,[a] Charles J. Lightdale, MD,[b] and Marc E. Grossman, MD[c]
San Francisco, California, and New York, New York

Revue systématique (2011)
72 pts

87 % de femmes
Age moyen de 62 ans

Fox, JAAD, 2011
Decker, World J Gastroenterol, 2022

Quels patients ?

Lichen extra œsophagien

- 28/30 (96%) avec **lichen plan oral** (LPO) => LPO modéré à sévère (24/30)
- 23/30 (76%) avec **lichen vulvaire**, 12/23 avec **syndrome vulvo-vagino-gingival (VVG)**
- 4/30 ont LiPoe **avant** le LP

JEADV

Oesophageal lichen planus: Clinical, endoscopic and histopathologic characteristics

Revue systématique (2011)
72 pts

Reviews

Lichen planus of the esophagus: What dermatologists need to know

LiPOe isolé

Table III. Presence of extraesophageal lichen planus

Extraesophageal lichen planus found*	71/72 (99%)
Oral	63/71 (89%)
Vulvovaginal/anogenital	30/71 (42%)
Cutaneous	27/71 (38%)
Scalp	5/71 (7%)
Nails	2/71 (3%)
Ocular	1/71 (1%)
Location not specifically stated	1/71 (1%)

*Presence or absence of extraesophageal lichen planus was discussed in all 72 patients.

Case Reports > Indian J Dermatol Venereol Leprol. 2016 Mar-Apr;82(2):209-11.
doi: 10.4103/0378-6323.168939.

Vulvovaginal-gingival syndrome and esophageal involvement in lichen planus

Biju Vasudevan [1], Shekar Neema, Rajesh Verma, Prabal Deb, Veena Kharayat, T Sethumadhavan

Fox, JAAD, 2011
Schauer, Scand J Gastroenterol, 2019
Vasudevan,V, 2016

Signes cliniques

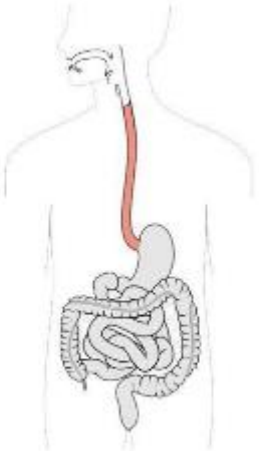

JEADV

Oesophageal lichen planus: Clinical, endoscopic and fibroscopic characteristics

Symptomatique chez tous les patients
Dysphagie (96%) et/ou odynophagie (60%)

Délai diagnostique de 2 ans

Reviews

Lichen planus of the esophagus: What dermatologists need to know

Revue systématique (2011)
72 pts

Table II. Associated symptoms in patients with esophageal lichen planus

Esophageal symptoms reported	72/72 (100%)
Dysphagia	58/72 (81%)
Odynophagia	17/72 (24%)
Asymptomatic	12/72 (17%)
Weight loss	10/72 (14%)
Heartburn	6/72 (8%)
Regurgitation	2/72 (3%)
Choking	1/72 (1%)
Hoarseness	1/72 (1%)

Fox, JAAD, 2011

Endoscopie du LiPOe

Chromoscopie virtuelle (Velut G.)

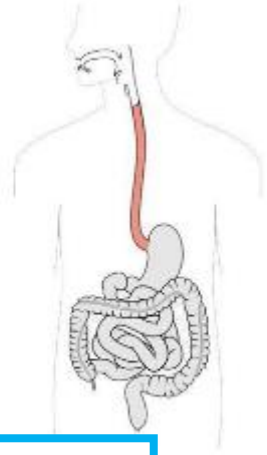

JEADV

Oesophageal lichen planus: Clinical, endoscopic and fibroscopic characteristics

Au diagnostic

- Décollement muqueux : 58 %
- Sténose œsophagienne : 58 %

=> Segment proximal 60 % patients

Evolution

35 % des patients => sténoses (en 7 ans en moyenne)

Table VI. Endoscopic findings of esophageal lichen planus

Endoscopy performed	72/72 (100%)
Location of lesions mentioned	66/72 (92%)
Proximal-middle esophagus	42/66 (64%)
Distal esophagus	7/66 (11%)
Proximal and distal	17/66 (26%)

Respect jonction gastro-œsophagienne dans le LiPOe

RGO => atteinte distale

Reviews

Lichen planus of the esophagus: What dermatologists need to know

Revue systématique (2011)
72 pts

Stenosis (present anytime in course)	34/72 (47%)

Fox, JAAD, 2011

Endoscopie du LiPOe

Hyperkeratose, en pavé, blanche

Trachéalisation

Décollement (suite biopsie)

Nomenclature variée

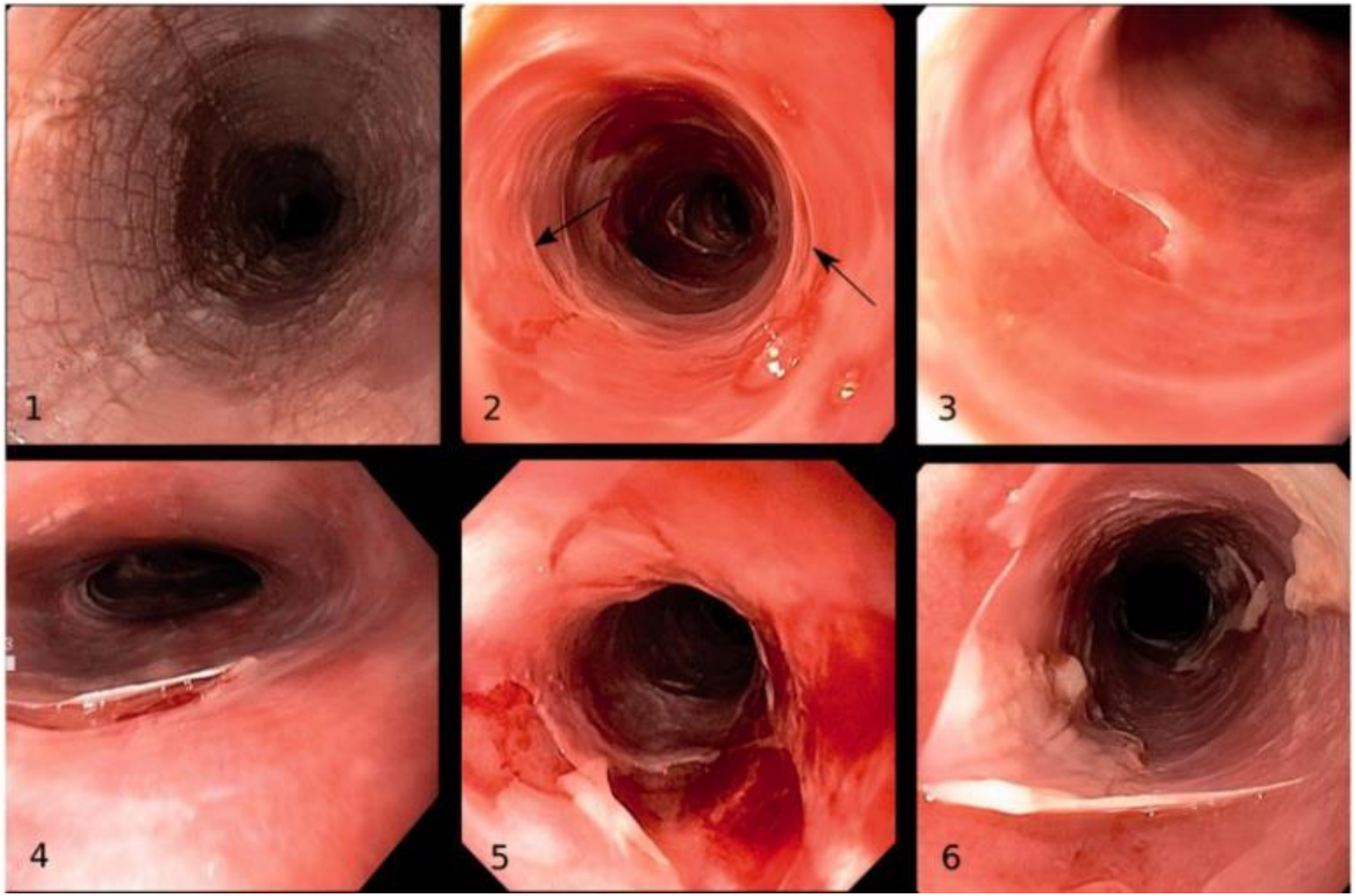

Décollement (suite biopsie)

Décollement spontané

Décollement spontané

Schauer, Scand J Gastroenterol, 2019

Sur l'histologie

Nombreuses données manquantes

- **Corps de Civatte** N=8
- **Œsophagite non spécifique** N=6
- Œsophagite lymphocytaire N=5
- Parakératose N=5
- Détachement épithélial N=4
- Infiltrat lymphocytaire en bande N=2

IFD négative pour 5 patients

Reviews

Lichen planus of the esophagus: What dermatologists need to know

Revue systématique (2011)
72 pts

Histologie fréquemment non contributives (30%)

Semblable à LPO mais pas d'hypergranulose (pas de couche granuleuse dans l'œsophage)

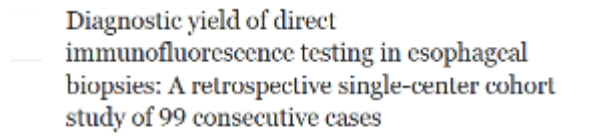
Diagnostic yield of direct immunofluorescence testing in esophageal biopsies: A retrospective single-center cohort study of 99 consecutive cases

Etude rétrospective
99 prélèvements, 52 pts (LP ou DBAI)

21 % : contributif (68 % avec atteinte orale spécifique)
23 % : négatif
56 % : non analysable => 62 % si suspicion de LiPOe

Fox, JAAD, 2011
Ukleja, Dig Dis Sci 2001
Jing, JAAD, 2024

Sur l'histologie

Diagnostic yield of direct immunofluorescence testing in esophageal biopsies: A retrospective single-center cohort study of 99 consecutive cases

Frank Z. Jing MD, Julia S. Lehman MD

Show more

Etude rétrospective
99 prélèvements, 52 pts

Table I. Patient-level esophageal biopsy direct immunofluorescence results among technically adequate specimens

Clinical impression for unique patients	Direct immunofluorescence diagnostic impression				
	Lichenoid tissue reaction pattern	Subepithelial autoimmune blistering disease process pattern	Pemphigus pattern	Autoantibody to extractable nuclear antigen pattern	Negative/nondiagnost
	n (%)	*n* (%)	*n* (%)	*n* (%)	*n* (%)
Lichen planus or other lichenoid process (*n* = 22 patients)	6 (27.2%)	2 (9.0%)	2 (9.0%)	0	12 (54.5%)
Pemphigoid or other subepithelial autoimmune mucocutaneous process (*n* = 5 patients)	0	3 (60.0%)	0	0	2 (40.0%)
Pemphigus (*n* = 2 patients)	0	0	1 (50.0%)	0	1 (50.0%)

Diagnostic difficile si atteinte œsophagienne isolée

Jing, JAAD, 2024

Transformation

JEADV

Oesophageal lichen planus: Clinical, endoscopic and fibroscopic characteristics

7/30 (**23%**) patients, en moyenne **10,5 ans** après le diagnostic de LiPOe :
4 carcinomes épidermoïdes dont 1 carcinome verruqueux
2 dysplasies

Circonstances de Découverte :
surveillance fibroscopique systématique : 5
fibroscopie initiale (Dysphagie) : 1
pelviglossectomie pour une lesion papillomateuse :1

4/7→ Segment proximal

Esophageal Lichen Planus Is Associated With a Significant Increase in Risk of Squamous Cell Carcinoma

Karthik Ravi,[*,a] D. Chamil Codipilly,[*,a] Dharma Sunjaya,[‡] Hongfei Fang,[‡] Amindra S. Arora,[*] and David A. Katzka[*]

Etude rétrospective
132 pts, temps median de suivi : 2,6 ans
6,1 % transformation

Reviews

Lichen planus of the esophagus: What dermatologists need to know

Revue systématique (2011)
72 pts

4/72 (5,5 %) : dysplasie ou carcinome

Importance des endoscopies de contrôle systématique + nouveaux symptômes

Ravi, Clin Gastroenterol Hepatol, 2019
Fox, JAAD, 2011

Traitements du lichen plan œsophagien

En 1ère intention

Corticoïdes systémiques n=8

Corticoïdes inhalés n=6

Dilatations n=9

Immunosupresseur (MMF) n=4

Case Reports > ACG Case Rep J. 2024 Aug 22;11(8):e01460. doi: 10.14309/crj.0000000000001460. eCollection 2024 Aug.

Budesonide Orodispersible Tablet for the Treatment of Refractory Esophageal Lichen Planus

Thomas Skinner [1 2], Sharron Liang [2 3], Santosh Sanagapalli [1 2]

Indication : œsophagite à éosinophiles

1 à 2 mg par jour

En 2 prises

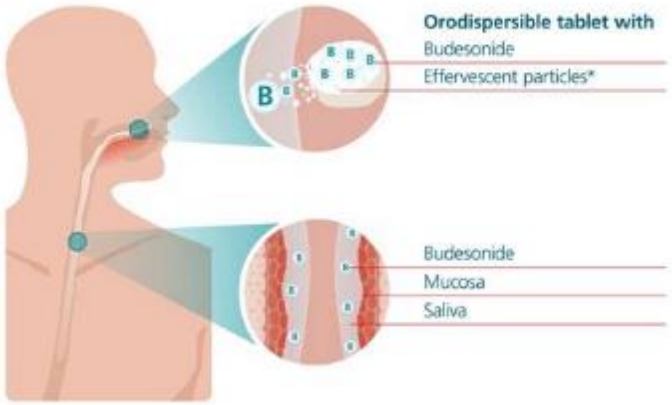

Intérêt pour l'atteinte orale

Case Reports > Case Rep Gastroenterol. 2024 May 15;18(1):266-272. doi: 10.1159/000538894. eCollection 2024 Jan-Dec.

Oesophageal Lichen Planus Successfully Treated with Budesonide Orodispersible Tablets: A Case Report

Harald Bagger-Jörgensen [1 2], Mohammed Abdulrasak [1 2], Kevin Sandeman [3], Mohammed Binsalman [1 2], Klas Sjöberg [1 2]

Skinner, ACG Case Rep J, 2024

Bagger-Jôrgensen, Case Rep Gastroenterol, 2024

Traitements du lichen plan œsophagien

Case Reports > Z Gastroenterol. 2024 Sep;62(9):1384-1388. doi: 10.1055/a-2300-0375. Epub 2024 Jun 25.

Remission of refractory esophageal lichen planus induced by tofacitinib

Valentina Bieneck [1], Annegrit Decker [2], Annette Schmitt-Graeff [3], Wolfgang Kreisel [2], Franziska Schauer [1]

Échec de nombreux traitements : **budésonide**
Puis prednisolone, acitretine, alitrétinoïne, adalimumab, tacrolimus, hydroxychloroquine + mycophenolate mofetil, et cyclophosphamide IV

3 cas avec tofacitinib

Bieneck Z Gastroenterol, 2024
Kozlov, Cutis, 2023
Kooybaran, J Dtsch Dermatol Ges, 2022

2 cas avec upadacitinib

Becker, ACG Case Rep, 2023
Kooybaran, J Dtsch Dermatol Ges, 2021

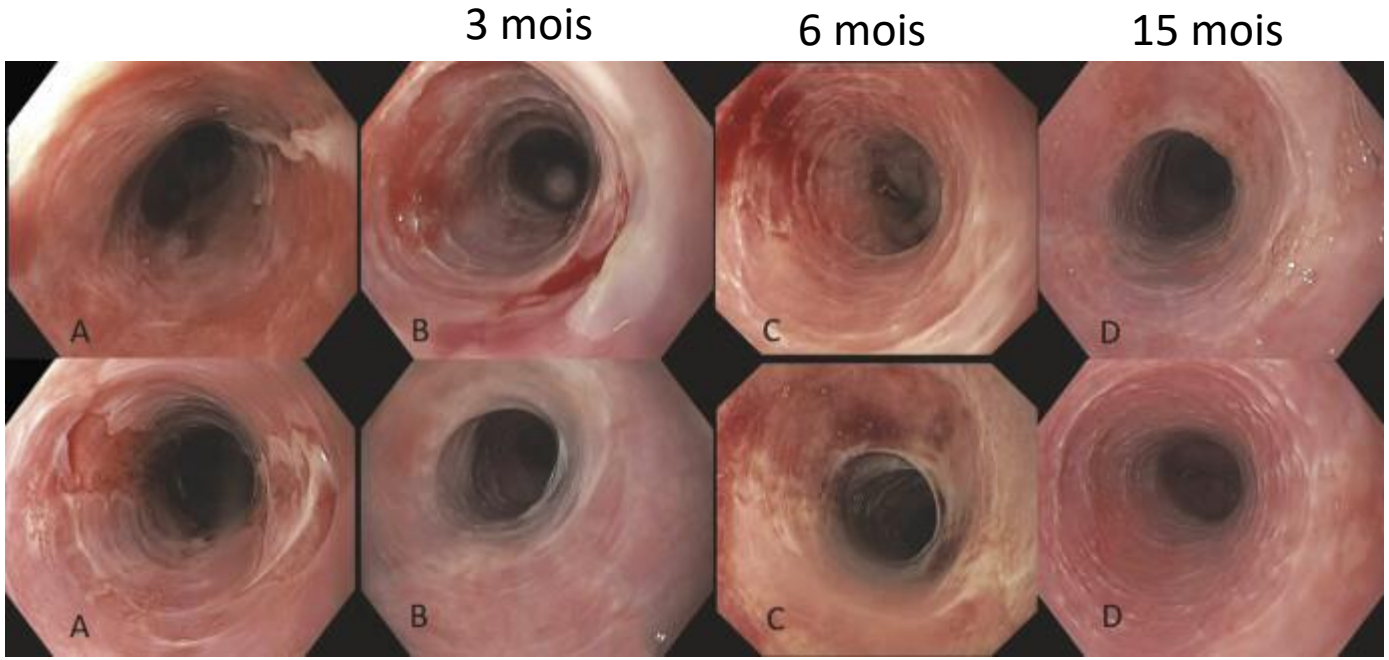

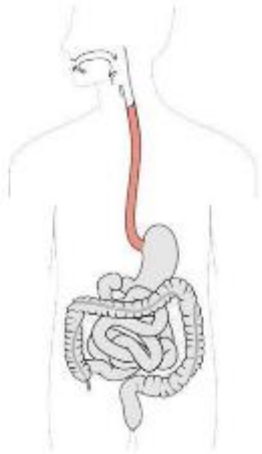

Take Home Messages LiPOe

- Le lichen plan oesophagien n'est **pas rare** !
- Vigilance si **symptômes** œsophagiens
- Savoir **discuter** avec gastro entérologues
- Importance du **suivi** des patients : risque de nouvelles **sténoses** et **transformation**

Lichen pan oral : localisations extra-orales, histologie et traitements

10h00 : LICHEN PLAN ORAL : LOCALISATIONS EXTRA-ORALES, HISTOLOGIE et TRAITEMENTS

(15 min présentation + 5 min de discussion)

10h00-10h20 : Camille Isnard, localisations ORL du LPO
10h20-10h40 : Marie LeMoigne, localisation oesophagienne du LPO
10h40-11h00 : Louise Hefez, lichen vulvaire et syndrome vagino-vulvo-gingival
11h00-11h20 : Olivier COGREL : lichen unguéal et du cuir chevelu
11h20-11h40 : Francoise PLANTIER : pièges histologiques dans le LPO
11h40-12h00 : JC FRICAIN, stratégies thérapeutiques dans le LPO
12h00-12h20 : M SAMIMI, efficacité des traitements systémiques du LPO : que sait-on ?

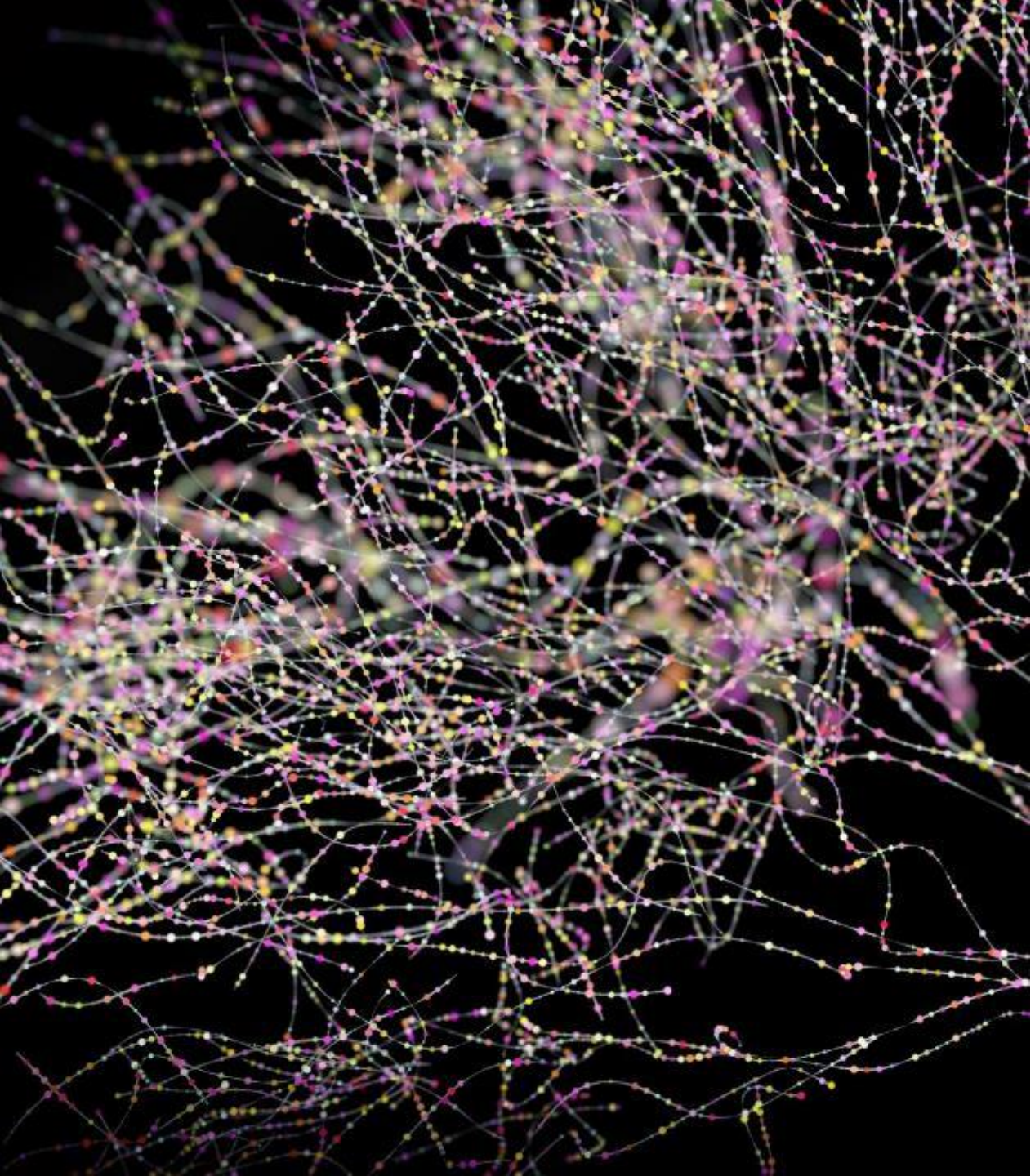

10h40-11h00

Lichen plan vulvaire et vaginal

Journée du GEMUB

Mardi 3 décembre 2024

Dr Louise Hefez, PH

Services de dermatologie, Grand Hôpital Est Francilien, Hôpital Saint Louis

Service de gynécologie, Institut Mutualiste Montsouris

Quelques chiffres et messages clé

- Lichen plan vulvaire (LPV) : incidence estimée à **1 femme sur 4000**
- Age moyen **50 ans** mais possible à tout âge – exceptionnel chez l'enfant
- Atteinte vulvaire rarement isolée (**souvent associée à LP oral**)
- Polymorphisme clinique
- Traitement souvent difficile

Lichen plan vulvo-vaginal
Formes cliniques

Forme «classique» de LPV

En général touche la peau péri-vulvaire ou le versant cutané uniquement de la vulve (pas les parties muqueuses)

Autres atteintes cutanées associées

Pas d’atteinte vaginale

Femme 60 ans

LPO connu

Lichen plan pigmentogène

Atteinte des plis +++

Femme de 85 ans

Dermatose vulvaire évoluant depuis une quinzaine d’années

Sensation de brûlures intenses

= Lichen plan érosif atrophique

LPV érosif

- 85% des LPV
- Forme la plus symptomatique +++
- Brûlures >> > prurit
- Lésions érythémateuses, érosives, bien limitées
- Réseau blanchâtre en périphérie
- Face interne des petites lèvres, vestibule, clitoris
- Remaniements anatomiques
- Atteinte cutanée rare
- Rechercher atteinte vaginale
- Délai diagnostique 2 ans

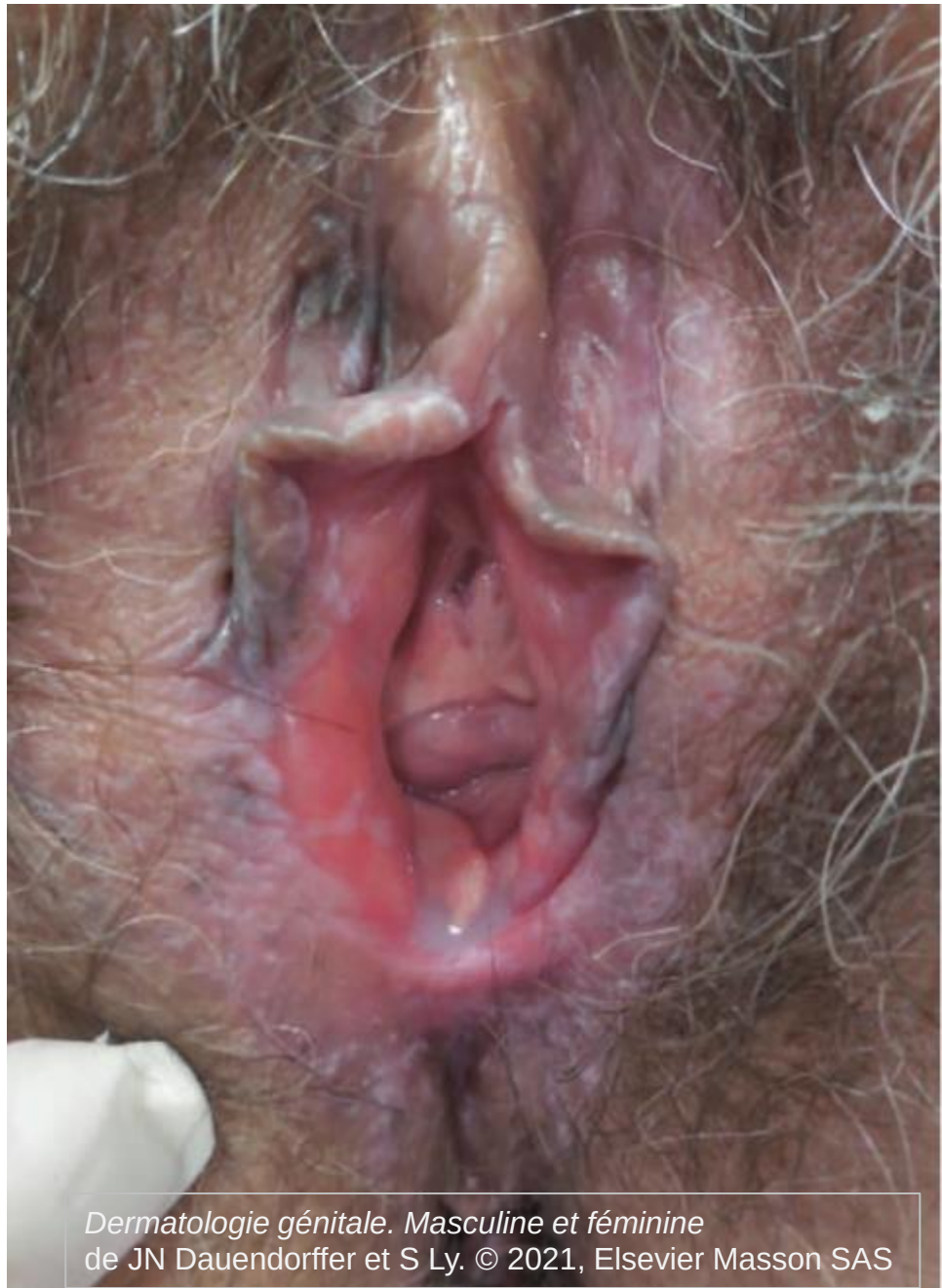

Figure 24.6 Erosive lichen planus. Erosions with white lacy edge affecting vestibule and inner labia minora.

Figure 24.7 Anterior and posterior fusion with active erosive lichen planus.

Ridley's The Vulva – Fiona Lewis - 2022

CLINICAL AND LABORATORY INVESTIGATIONS

BJD
British Journal of Dermatology

Diagnostic criteria for erosive lichen planus affecting the vulva: an international electronic-Delphi consensus exercise

British Journal of Dermatology (2013) **169**, pp337–343

R.C. Simpson,[1] K.S. Thomas,[1] P. Leighton[2] and R. Murphy[3]

[1]Centre of Evidence Based Dermatology, and [2]Division of Primary Care, University of Nottingham, King's Meadow Campus Lenton Lane, Nottingham NG7 2NR, U.K.
[3]Department of Dermatology, Nottingham University Hospitals, Nottingham, U.K.

Table 5 Final diagnostic dataset. Diagnosis of erosive lichen planus affecting the vulva requires three out of the nine criteria listed here

		Criteria
1	Critères **cliniques**	Presence of well-demarcated erosions or glazed erythema at the vaginal introitus
2		Presence of a hyperkeratotic white border to erythematous areas/erosions ± Wickham striae in surrounding skin
3		Symptoms of pain/burning
4		Scarring/loss of normal architecture
5		Presence of vaginal inflammation
6		Involvement of other mucosal sites
7	Critères **histologiques**	Presence of a well-defined inflammatory band in the superficial connective tissue that involves the dermoepidermal junction
8		Presence of an inflammatory band that consists predominantly of lymphocytes
9		Signs of basal cell layer degeneration, e.g. Civatte bodies, abnormal keratinocytes or basal apoptosis

Le syndrome vulvo vagino gingival

- Première description attribuée à Monique Pelisse et Jean Hewitt en 1982

(« Hewitt-Pelisse Syndrome »)

- Forme particulièrement sévère de VLP

Un nouveau syndrome vulvo-vagino-gingival.
Lichen plan érosif plurimuqueux.
Pelisse, M., Leibowitch, M., Sedel, D. and Hewitt, J.
Ann Dermatol Vénéréol 1982; 110: 797–798

- Prédisposition génétique probable : association significative avec l'allèle HLA-DQB1*0201

(80% vs 41% des cas contrôles)

- Atteinte vaginale : pertes jaunâtres caractéristiques, dyspareunies intenses, saignement (+/- post-coïtal).

Synéchies pouvant mener à une sténose complète.

- Examen vaginal parfois sous AG

Lichen plan vulvaire ≠ Lichen scléreux

- On a longtemps pensé que variantes de la même dermatose - en fait 2 maladies différentes
- Mais à un stade tardif / dans les formes chroniques il est très difficile de les différencier que ce soit cliniquement ou histologiquement

Patiente de 35 ans, LSV depuis l'enfance.
Remaniements architecturaux importants
Pigmentation post inflammatoire

F 55 ans LPO et LPV

British Journal of Dermatology (1994) 131, 118–123

Mucosal lichen sclerosus/lichen planus overlap syndromes

P.MARREN, P.MILLARD,* Y.CHIA† AND F.WOJNAROWSKA

Department of Dermatology, Churchill Hospital, Oxford, U.K.
**Department of Histopathology, John Radcliffe Hospital, Oxford, U.K.*
†*Department of Histopathology, Wycombe General Hospital, High Wycombe, U.K.*

Accepted for publication 18 November 1993

A ce stade pas facile sur l'atteinte vulvaire de faire la distinction clinique LSV/LPV

Lichen scléreux vulvaire (≠ LPV)

- Pic chez la femme ménopausée (Plus tardif que le LPV) mais possible avant

et notamment chez la petite fille (vs LPV exceptionnel chez l'enfant)

- Terrain auto-immun / pathologie dysimmunitaire // LPV

- Prurit +++, brûlures… ou asymptomatique ! (env. 20%) vs LPV rarement asymptomatique

- Blanc, brillant, nacré, « porcelainé » ≠ LPV
- Hémorragies sous épithéliales, fissures
- Remaniements anatomiques (pas toujours) // LPV

- **Traitement** = DC très fort : propionate de clobétasol 0,05% (un tube par mois) – le plus souvent efficace ≠ LPV
- Rarement : chirurgie (bride, pseudo kyste clitoridien)
- Très rarement : tacrolimus pommade, traitements systémiques

- Formes familiales 10%

- Risque de transformation carcinomateuse (estimé à max 5%) -> **suivi à vie** **//LPV**

(VIN différenciée -----> CE)

The « white spot disease »

Où biopsier un LPV ?

Zone rouge

Zone blanche

Les deux

Photos Dr Cl de Belilovsky

Où biopsier ?

Zone rouge

Zone blanche

Les deux

Biopsie en zone rouge = non spécifique !

Faut-il biopsier les suspicions de lichen plan vulvaire ?

- Pas de consensus
- Oui le plus souvent ?
- Oui si syndrome vulvo-vagino-gingival +++
- Oui dans la mesure où on proposera peut-être un traitement systémique ? (traitement plus difficile que le LSV)
- Surtout pour éliminer les diagnostics différentiels et complications
- Attention : ne pas biopsier le fond de l'érosion mais en périphérie

CLINICAL AND LABORATORY INVESTIGATIONS DOI 10.1111/j.1365-2133.2006.07480.x

Prevalence of vulval lichen planus in a cohort of women with oral lichen planus: an interdisciplinary study

P. Belfiore, O. Di Fede,* D. Cabibi,† G. Campisi,* G.S. Amarù, S. De Cantis‡ and E. Maresi†

Mother and Child Department, Gynaecology and Obstetrics Institute,
*Sector of Oral Medicine, Department of Oral Sciences,
†Institute of Pathology,
‡Department of Quantitative Methods for the Human Sciences, University of Palermo, Palermo, Italy

British Journal of Dermatology 2006 **155,** pp994–998

Fig 4. Classical papular vulval lichen planus with typical white-violaceous papules grouped on the right labium majus.

Fig 5. Hypertrophic vulval lichen planus with loss of vulval architecture, erosion, ulceration and narrowing of introitus.

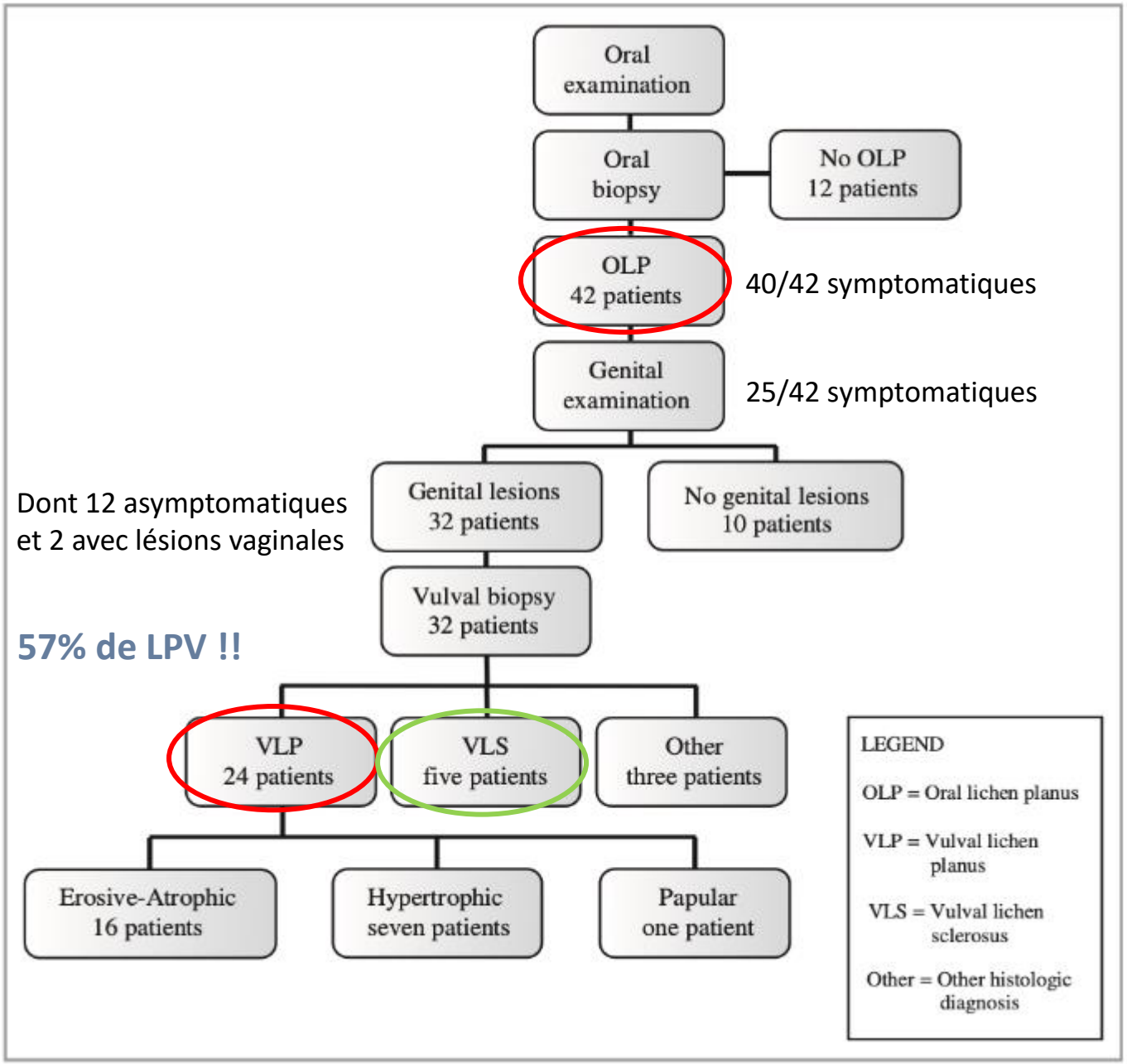

Dont 12 asymptomatiques et 2 avec lésions vaginales

57% de LPV !!

Lichen plan vulvo-vaginal

Diagnostics différentiels

Vulvite de Zoon

Journal of Lower Genital Tract Disease • Volume 27, Number 4, October 2023

ORIGINAL RESEARCH ARTICLE: VULVA AND VAGINA

Plasma Cell Vulvitis: A Classification Into Two Clinical Phenotypes

Jeanne Wendling, MD,[1] Françoise Plantier, MD,[2,3] and Micheline Moyal-Barracco, MD[4]

Journal of Lower Genital Tract Disease • Volume 27, Number 4, October 2023

Point de départ : étiologie de la vulvite plasmocytaire dite de Zoon débattue

Etude monocentrique rétrospective de cas de vulvite de Zoon prouvés histologiquement avec photo disponible

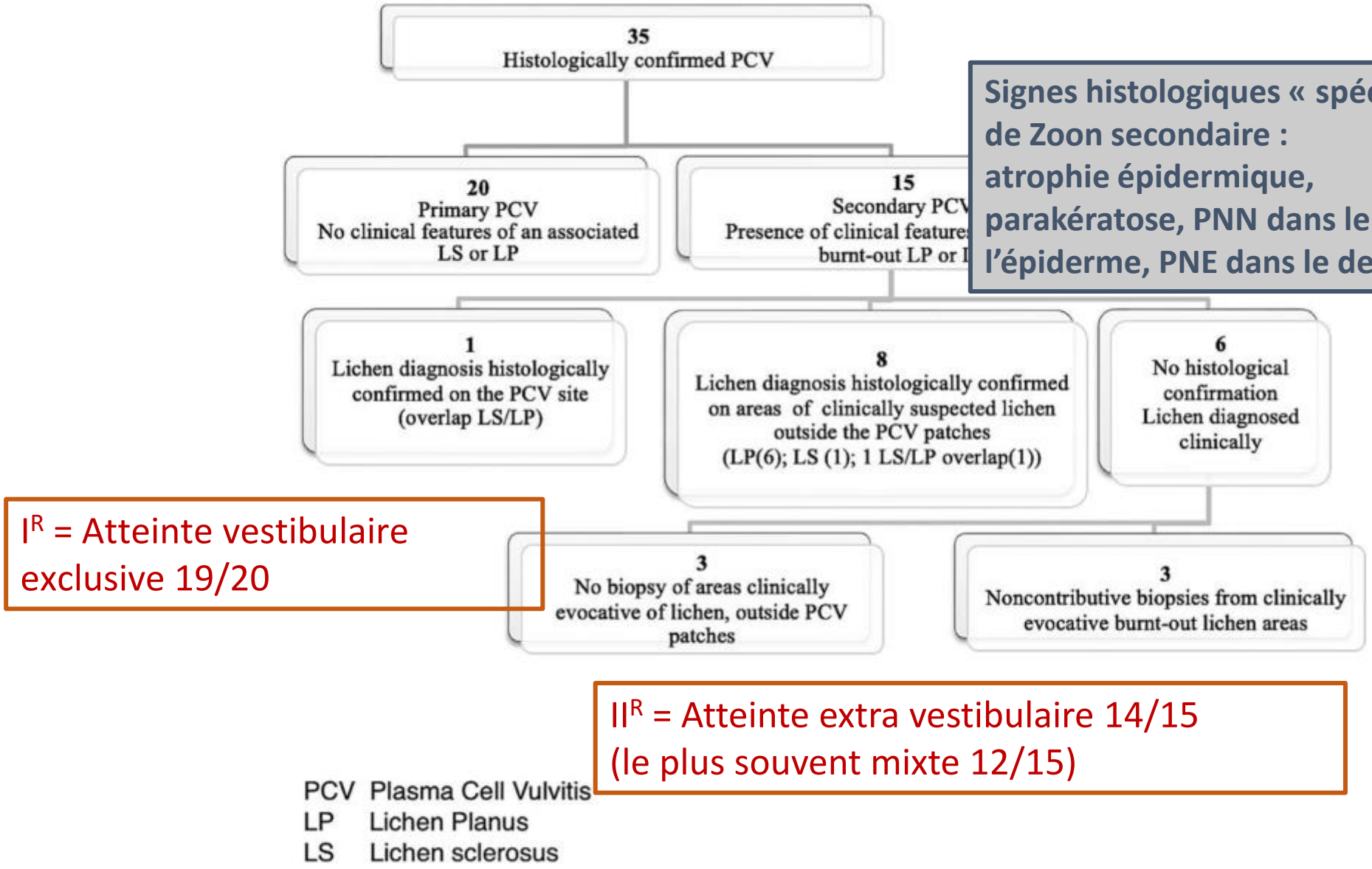

FIGURE 3. Flow chart of clinical and histological findings in 35 patients with plasma cell vulvitis.

Signes histologiques « spécifiques » de Zoon secondaire : atrophie épidermique, parakératose, PNN dans le derme et l'épiderme, PNE dans le derme

I^R = Atteinte vestibulaire exclusive 19/20

II^R = Atteinte extra vestibulaire 14/15 (le plus souvent mixte 12/15)

Deux situations cliniques distinctes :

1) **Vulvite de Zoon « primaire »**

-> sur vulve « normale » par ailleurs (femme ménopausée, SGUM)

2) **Vulvite de Zoon « secondaire »**

-> sur lichen plan sous-jacent

(ou lichen scléreux) : BIOPSIER



Même problématique chez l'homme ?

CASE SERIES

Zoon's plasma cell balanitis associated with male genital lichen sclerosus

Jérémie Delaleu, MD,[a,b,c] Bénédicte Cavelier-Bal
Sébastien Fouéré, MD,[a,b] and Jean-
Paris, Fran

Key words: genital lichen sclerosus; plasma cell balanitis

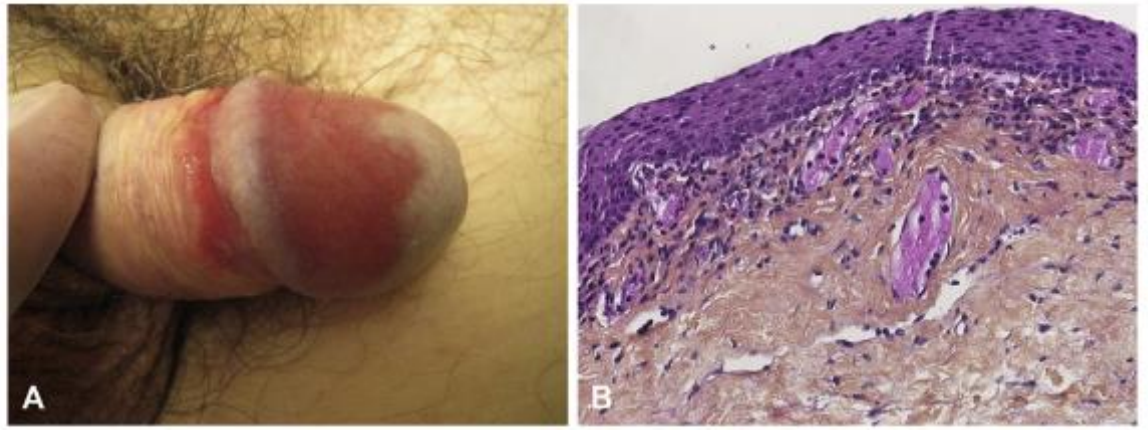

Fig 3. **A**, Well-circumscribed red moist patches involve dorsal glans and a mirrored lesion on the mucosal surface of the foreskin associated with hypopigmented patches. **B**, Foreskin biopsy with chorion with slight hyalinisation and dilated capillaries with lymphoplasmocytic infiltrate without iron deposit. (H&E; original magnification: ×250.)

Zoon's plasma cell balanitis associated with genital lichen planus

Romain Salle,[1] Tu-Anh Duong,[1] Françoise Plantier,[2] Bénédicte Cavelier-Balloy,[3] Khadija Cherif,[2] Sébastien Fouéré,[4] Jean-David Bouaziz[4] and Jean-Noel Dauendorffer[4]

[1] Department of general and oncologic dermatology, Ambroise-Paré Hospital, Boulogne-Billancourt, France
[2] Cabinet Mathurin Moreau, Paris, France
[3] Department of Pathology, Saint-Louis Hospital, Paris, France
[4] Centre for genital and sexually transmitted diseases - Dermatology department, Saint-Louis Hospital, Paris, France

Corresponding author: Dr Romain Salle
E-mail: romain.salle@aphp.fr

MANUSCRIPT

Lésions pré-cancéreuses:

Atteinte vestibulaire du lichen plan

HSIL /HPV

Photos Dr S Berville

Vaginite inflammatoire désquamative

- Toujours en débat : **entité spécifique à part ou variante de LPV ?** Littérature pauvre et contradictoire…
- Survient autour de la ménopause et après
- Etiologie inconnue (carence oestrogénique ? Auto-inflammatoire ? Infection bactérienne ?)
- Facteur déclenchant dans la moitié des cas : diarrhées, prise d'antibiotiques, choc staphylococcique…
- Tableau clinique : pertes vaginales purulentes, dyspareunies, +/- vulvite irritative, pétéchies vaginales
- Histologie : lichénoïde ou non spécifique

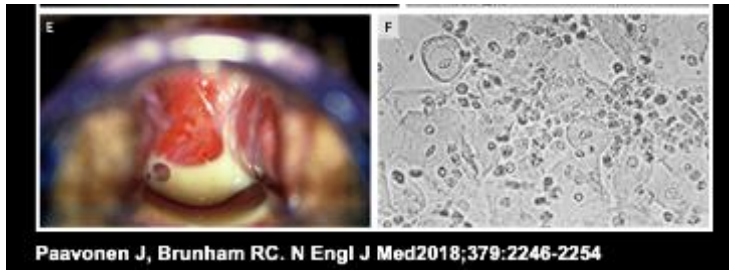

The NEW ENGLAND JOURNAL of MEDICINE

REVIEW ARTICLE

Dan L. Longo, M.D., *Editor*

Bacterial Vaginosis and Desquamative Inflammatory Vaginitis

Jorma Paavonen, M.D., Ph.D., and Robert C. Brunham, M.D.

N ENGL J MED 379;23 NEJM.ORG DECEMBER 6, 2018

ORIGINAL RESEARCH ARTICLE: VULVA AND VAGINA

OPEN

Desquamative Inflammatory Vaginitis and Plasma Cell Vulvitis Represent a Spectrum of Hemorrhagic Vestibulovaginitis

Myriarm Song, MD,[1] Tania Day, MD, PhD,[1,2] Len Kliman, FRANZCOG,[3] Geoff Otton, CGO,[1] Desiree Yap, FRANZCOG,[4] Ross Pagano, FRANZCOG,[5] Yasmin Tan, FRANZCOG,[6] and James Scurry, FRCPA[2,7]

Journal of Lower Genital Tract Disease • Volume 26, Number 1, January 2022

DBAI : pemphigoïde des muqueuses et pemphigus

JAAD Case Reports
July 2021

Case series

Juvenile and adult vulvar
under recognized entity:
fourteen patie

Hanan Rashid, MD,[a] J. Marja Oldhoff, MD, PhD,[a] Martha Esaja
Hendri H. Pas, PhD,[a] Maria C. Bolling, MD, PhD,[a] ar
Groningen, Netherlana

Key words: autoimmune blistering diseases; direct immunofluo
rescence microscopy; mucous membrane pemphigoid; vulvar pe

British Journal of Dermatology 1999; **140**, 945–947.

Pemphigus vulgaris localized to the vagina presenting as chronic vaginal discharge

K.BATTA, P.E.MUNDAY* AND F.M.TATNALL†
The Birmingham Skin Centre, City Hospital NHS Trust, Birmingham B18 7QH, U.K.
*Departments of *Genitourinary Medicine and †Dermatology, Watford General Hospital, Watford, Herts. WD1 8HE*

Accepted for publication 12 December 1998

formation (B and C), and complet

Figure 1. An erosion is evident on the anterior vaginal wall (arrow).

Photo Dr S Berville

Lichen plan vulvo-vaginal
Complications

- Toujours rechercher une **infection secondaire** si atteinte vaginale

(prélèvements myco-bactériologiques par écouvillonnages)

- **Remaniements architecturaux**

Si fusion sévère risque d'entraîner des problèmes urinaires (ralentissement du jet, infections, pseudo-incontinence par reflux d'une rétention d'urines en arrière de la fusion des lèvres).

- **Risque de cancer ?**

Difficile à quantifier exactement

. 5/366 patientes avec LPV érosif ont développé un CE

. Etude finlandaise sur 13100 femmes : RR LPO x 8 par rapport LPV

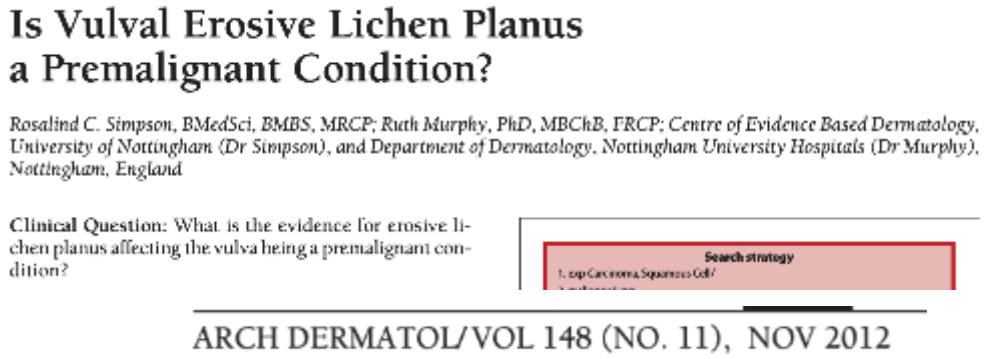

Is Vulval Erosive Lichen Planus a Premalignant Condition?

Rosalind C. Simpson, BMedSci, BMBS, MRCP; Ruth Murphy, PhD, MBChB, FRCP; Centre of Evidence Based Dermatology, University of Nottingham (Dr Simpson), and Department of Dermatology, Nottingham University Hospitals (Dr Murphy), Nottingham, England

Clinical Question: What is the evidence for erosive lichen planus affecting the vulva being a premalignant condition?

Search strategy

ARCH DERMATOL/VOL 148 (NO. 11), NOV 2012

Difficulté +++ du diagnostic histologique des VIN

différenciées qui en sont le précurseur

IJC INTERNATIONAL JOURNAL of CANCER | UICC

Cancer Epidemiology

Cancer risk of *Lichen planus*: A cohort study of 13,100 women in Finland

Pia Halonen, Maija Jakobsson, Oskari Heikinheimo, Annika Riska, Mika Gissler, Eero Pukkala

First published: 31 August 2017 | https://doi.org/10.1002/ijc.31025 | Citations: 60

ORIGINAL RESEARCH ARTICLE: VULVA AND VAGINA

Erosive Vulvar Lichen Planus and Risk of Vulvar Neoplasia

Joana Lyra, MD,[1] Catarina Melo, MD,[1] Rita Figueiredo, MD,[1] Rita Polonia-Valente, MD,[1] Vera Falcão, MD,[1] Jorge Beires, PhD,[1] and Pedro Vieira-Baptista, MD[2,3,4]

Journal of Lower Genital Tract Disease • Volume 25, Number 1, January 2021

Etude rétrospective
Sur 10 ans
127 patientes
Suivi 3.9 ± 0.5 ans (1–11)

TABLE 1. Demographic Data

Population characteristics	
Mean age, y	59.0 ± 2.9 y
Minimum age	17
Maximum age	90
Postmenopause	74.8% (92/123)
Menopausal hormone therapy	13.3% (11/83)
Smokers	4.1% (5/122)
Body mass index ≥30 kg/m^2	45.1% (37/82)
Clinical LP diagnosis	85% (108/127)
Clinical LP diagnosis confirmed with biopsy	15% (19/127)

TABLE 4. Data About Cases in Which the Biopsy Revealed a Pre-Malignant/Malignant Lesion

	Age at LP diagnosis	Total duration of follow-up, y	Timing of biopsy, y[a]	Biopsy results	Treatment
Case 1	85	4	0	Vulvar HSIL (*VIN 3*)	Partial vulvectomy
Case 2	63	4	1	Vulvar HSIL (*VIN 3*)	Partial vulvectomy[b]
			1.5	Squamous cell carcinoma (FIGO staging IB)	Radical vulvectomy + bilateral inguino-femoral lymphadenectomy
Case 3	69	5	3	Acanthosis and chronic inflammatory infiltrate	Clobetasol
			3.5	Vulvar HSIL (*VIN 3*)	Excisional biopsy
			5	Squamous cell carcinoma (FIGO staging IIIB)	Partial vulvectomy + vulvar radiotherapy

[a]Expressed as number of years after initial LP diagnosis.

[b]After diagnosis of vulvar HSIL in the incisional biopsy, an excisional treatment was performed 2 months later, in which the histology of the obtained lesion revealed the presence of a VSCC.

FIGO indicates International Federation of Gynecology and Obstetrics.

0 VIN différenciée !

Lichen plan vulvo-vaginal
Traitement

- Traitement difficile - Peu d'études de qualité (revue Cochrane 2012 : aucune étude retenue)

- **DC très fort** – Attention à la galénique : **pommades souvent mieux tolérées que les crèmes** - **beaucoup de patientes réfractaires**

Ttmt d'attaque puis d'entretien

- **Tacrolimus** pommade (attention brûlures)

- Atteinte vaginale = capsules (ovules) de DC (20-25 mg 1 à 2/j) , application de crème au doigt ou sur dilatateurs

Préparation magistrale remboursée en l'absence de spécialité…
>Prednisolone base : 20 mg
>Excipient de type WITEPSOL pour 1 ovule de 3g

- **Traitements systémiques** (nécessaire chez 40% des patientes ?) : corticothérapie générale, rétinoïdes, immunosuppresseurs (ciclosporine, méthotrexate…), anti-JAK, biothérapies…

- **Chirurgie** de levée des synéchies – attention traitement local par DC à poursuivre +++ après la chirurgie

- **Mesures associées** : Xylocaïne gel 2%, émollients, crèmes barrière, soutien psychologique et émotionnel…

- Pas de rétinoïdes topiques !

Faut-il prescrire de l'hydroxychloroquine dans le lichen plan vulvaire ?

The use of hydroxychloroquine as a systemic treatment in erosive lichen planus of the vulva and vagina

DOI: 10.1111/bjd.19870

Dear Editor, Erosive lichen planus affecting the vulva and vagina (ELPV) is a rare inflammatory skin disease, presenting with painful erosions and severe scarring.[1] The disease course is persistent and often refractory to treatment: up to 45% of patients do not experience remission with topical treatments, and evidence for systemic treatments remains scarce.[2] Hydroxychloroquine (HCQ) is frequently used in daily practice first choice systemic therapy.[3] However, little evidenc

British Journal of Dermatology (2021) **185**, pp200

ermatologists.
ttribution-NonCommercial License, which permits use.

Étude rétrospective
15 patientes étudiées
Âge médian 55 ans
La moitié avec LPO associé
Délai d'action important
60% (n=9) de « répondeuses »
47% (n=7) toujours à 2 ans

H. A. B. Vermeer,[1] H. Rashid,[1] M. D. Esajas,[2]
J. M. Oldhoff[1] and B. Horváth[1]

[1]Department of Dermatology; and [2]Department of Obstetrics and Gynaecology, University Medical Centre Groningen, University of Groningen, Groningen, the Netherlands

Faut-il prescrire un anti IL23 dans le lichen plan vulvaire ?

- Etude prospective observationnelle monocentrique non comparative
- 24 patientes avec LP vulvaire sévère ne répondant pas aux DC avec échec ou CI aux autres IS
- Nombreuses limites : nombre de LP vulvaires très important pour un cabinet unique en un an et demi ??!
- Pas de groupe contrôle, essai ouvert non randomisé
- Doses de tildrakizumab très élevées à 200 mg tous les mois

(vs 100 mg/3 mois dans le psoriasis)

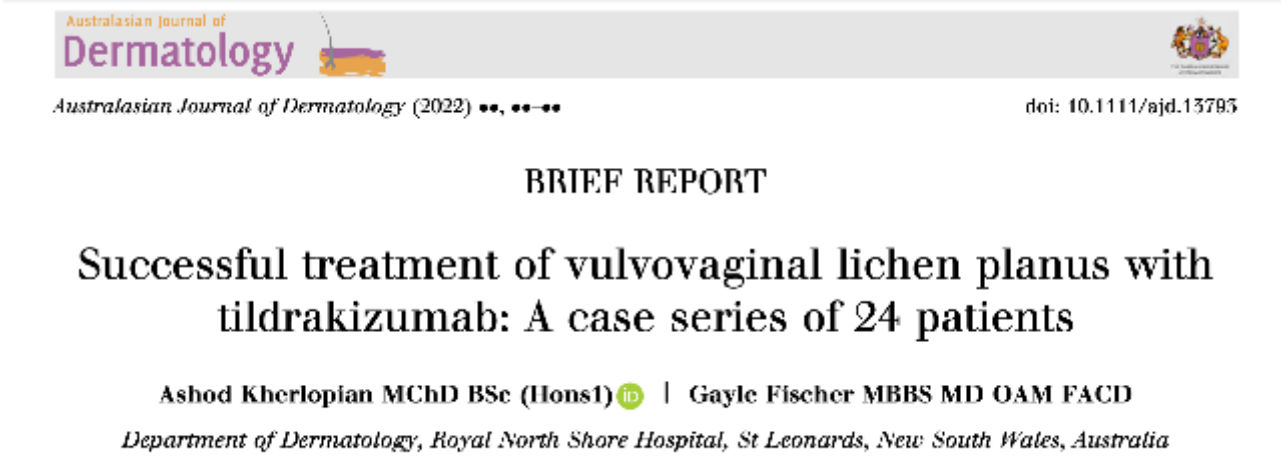

Australasian Journal of Dermatology

Australasian Journal of Dermatology (2022) ••, ••–••

doi: 10.1111/ajd.13793

BRIEF REPORT

Successful treatment of vulvovaginal lichen planus with tildrakizumab: A case series of 24 patients

Ashod Kherlopian MChD BSc (Hons1) | **Gayle Fischer MBBS MD OAM FACD**

Department of Dermatology, Royal North Shore Hospital, St Leonards, New South Wales, Australia

Faut-il prescrire un anti JAK dans le lichen plan vulvaire ?

JAAD Case Reports
October 2023

CASE SERIES

Treatment of erosive vulvovaginal lichen planus with tofacitinib: A case series

Alexa Kassels, BS,[a] Libby Edwards, MD,[b] and Christina N. Kraus, MD[c]

Étude rétrospective (2017-2022)

6 patientes étudiées sur deux centres

Age moyen 61 ans

Toutes LPV + LPO +/- autres localisations

Multiples lignes de ttmt avant

Suivi 6 mois- 6 ans (méd 3 ans)

Tofacitinib 5 mg x 2/j

Bonnes réponses (évaluation sur symptômes et examen clinique - pas de score)

Une perdue de vue

Deux ont injections de triamcilonone en plus

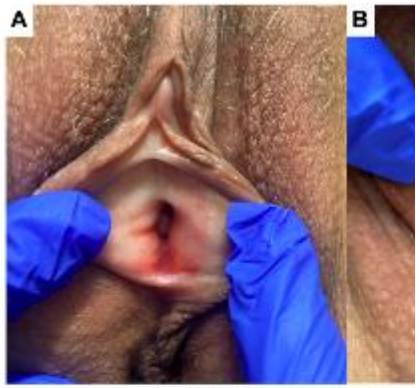

Fig 1. Clinical images of vulvova
tofacitinib 5 mg oral twice a day

Fig 2. Clinical images of oral e
tofacitinib 5 mg oral twice a day

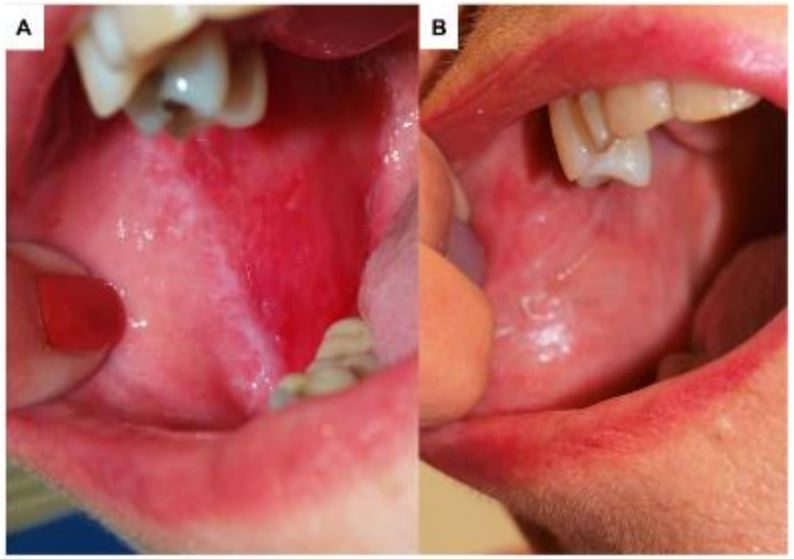

Fig 3. Clinical images of oral erosive lichen planus (LP) at baseline (**A**), and 6 months on tofacitinib 5 mg oral twice a day (**B**).

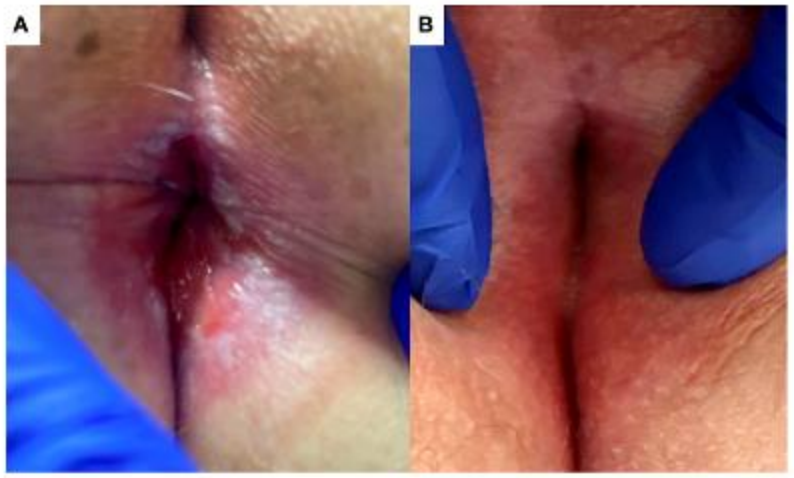

Fig 4. Clinical images of anal erosive lichen planus (LP) at baseline (**A**), and 2 months on tofacitinib 5 mg oral twice a day (**B**).

Conclusion : le lichen plan érosif vulvaire en pratique

- Brûlures +++ / prurit
- Autres localisations (triade vulve + vagin + bouche)
- Saignements vaginaux (souvent post coïtaux)
- Erythème vestibulaire érosif avec aspect réticulé blanc autour
- Atrophie ++
- Urgence thérapeutique
- DC très fort (ovules) ± Tacrolimus topique ± CT générale ± Rétinoïdes ± ttmt IS (Cellcept, MTX…) ± dilatateurs ± chirurgie ± anti-JAK…

Lichen pan oral : localisations extra-orales, histologie et traitements

10h00 : LICHEN PLAN ORAL : LOCALISATIONS EXTRA-ORALES, HISTOLOGIE et TRAITEMENTS

(15 min présentation + 5 min de discussion)

10h00-10h20 : Camille Isnard, localisations ORL du LPO
10h20-10h40 : Marie LeMoigne, localisation oesophagienne du LPO
10h40-11h00 : Louise Hefez, lichen vulvaire et syndrome vagino-vulvo-gingival
11h00-11h20 : Olivier COGREL : lichen unguéal et du cuir chevelu
11h20-11h40 : Francoise PLANTIER : pièges histologiques dans le LPO
11h40-12h00 : JC FRICAIN, stratégies thérapeutiques dans le LPO
12h00-12h20 : M SAMIMI, efficacité des traitements systémiques du LPO : que sait-on ?

11h00-11h20

Lichen unguéal et du cuir chevelu

Dr Olivier COGREL

Service de Dermatologie

CHU de Bordeaux

Liens d’intérêt

- Consultant et investigateur Abbvie, Novartis, Lilly, UCB, Pfizer

Patiente de 31 ans
Atteinte unguéale de deux orteils et d’un pouce

Diagnostic(s)?

1. Pelade
2. Lichen
3. Psoriasis
4. Eczema
5. Traumatismes

Diagnostic(s)?

1. Pelade
2. Lichen
3. Psoriasis
4. Eczema
5. Traumatismes

Review Article

Skin Appendage Disorders

Skin Appendage Disord 2016;2:109–115
DOI: 10.1159/000449063

Received: May 9, 2016
Accepted: August 10, 2016
Published online: September 21, 2016

Trachyonychia: Review and Update on Clinical Aspects, Histology, and Therapy

Jessica S. Haber[a] Manasmon Chairatchaneeboon[a, d] Adam I. Rubin[a–c]

[a]Department of Dermatology, Hospital of the University of Pennsylvania, Perelman School of Medicine at the University of Pennsylvania, [b]Department of Pathology and Laboratory Medicine, and [c]Section of Dermatology, The Children's Hospital of Philadelphia, Philadelphia, Pa., USA; [d]Department of Dermatology, Faculty of Medicine Siriraj Hospital, Mahidol University, Bangkok, Thailand

Table 1. Typ

Clinical characteristics

Table 2. Dermatologic and nondermatologic diseases associated with trachyonychia

a	Dermatologic
Commonly associated diseases	
1	Alopecia areata/alopecia universalis [6, 7, 12]
2	Lichen planus [26, 31]
3	Psoriasis [32]
Uncommonly associated diseases	
1	Ichthyosis vulgaris [33]
2	Vitiligo [34, 35]
3	Atopic dermatitis [36]
4	Pemphigus vulgaris [29]
5	Incontinentia pigmenti [37]
6	Congenital cutaneous candidiasis [38]
7	Hereditary punctate palmoplantar keratoderma [39]
8	Darier's disease [40]
9	Judo nails [41]
10	Knuckle pads [42]
11	Hay-Wells syndrome [43]
b	Nondermatologic
Nondermatologic diseases associated with trachyonychia	
1	Immunoglobulin A deficiency [44]
2	Balanced translocation 46, XX, t(6q13;10p13) [45]
3	Immune thrombocytopenic purpura [46]
4	Autoimmune hemolytic anemia [46]
5	Amyloidosis [47]
6	Sarcoidosis [48]
7	Reflex sympathetic dystrophy [49]
8	Down syndrome [50]

Baran R , 1981

ORIGINAL ARTICLE

Trachyonychia: a retrospective study of 122 patients in a period of 30 years

M. Starace,* A. Alessandrini, F. Bruni, B.M. Piraccini

Department of Experimental, Diagnostic and Specialty Medicine, Division of Dermatology, University of Bologna, Bologna, Italy

*Correspondence: M. Starace. E-mail: michela.starace2@unibo.it

Figure 1 Clinical picture of opaque trachyonychia characterized by rough nails, with sandpaper-like appearance (a) and clinical picture of shiny trachyonychia with shiny and opalescent nails and numerous superficial pits (b).

Trachyonychie de l’enfant: régression spontanée > pas de biopsie

Dystrophie des 20 ongles

Trachyonychie de l’adulte

Trachyonychie: histo-pathologie

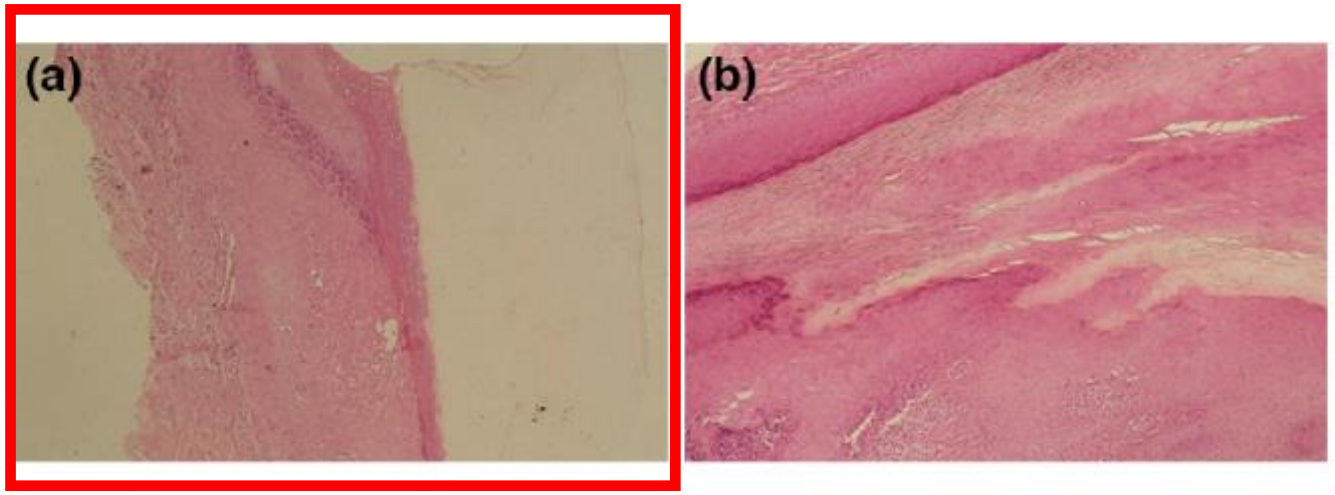

Figure 4 Histopathologic pictures of spongiotic pattern of trachyonychia due to alopecia areata (a) and histopathologic pictures of psoriasiform pattern of trachyonychia due to nail psoriasis (b).

Pattern spongiotique: 53%

Pattern psoriasiforme: 16,7%

Pattern lichénoide: 13,3%

Pattern non spécifique: 16,7%

Received: 6 January 2021 | Revised: 10 January 2021 | Accepted: 12 January 2021

DOI: 10.1111/cup.13968

EDITORIAL

A fresh look at the histopathology of trachyonychia

lichen

Pelade

Pelade diffuse d’installation brutale

Pelade universelle

Acrokératose paranéoplasique de BAZEX

Trachyonychie: traitement

Table 4 Therapeutic features

Therapeutic features	Total (122)	Idiopathic (66–54)	Alopecia areata (27–22.1)	Psoriasis (20–16.3)	Atopic dermatitis (9–7.3)
Topical corticosteroids, *N* (%)	57 (46.7)	22 (33.3)	17 (62.9)	12 (60)	6 (66.6)
Urea-containing ointments, *N* (%)	85 (69.6)	53 (80)	25 (92.5)	5 (25)	2 (22)
Retinoic acid 0.05% cream, *N* (%)	3 (2.4)	0 (0)	0 (0)	3 (15)	0 (0)
Cosmetic nail lacquers, *N* (%)	73 (59.8)	35 (53)	20 (74)	18 (90)	0 (0)
Systemic corticosteroids, *N* (%)	17 (13.9)	0 (0)	17 (62.9)	0 (0)	0 (0)
SADBE, *N* (%)	21 (17.2)	0 (0)	21 (77.7)	0 (0)	0 (0)
Systemic etretinate, *N* (%)	5 (4)	0 (0)	0 (0)	5 (25)	0 (0)
No treatments, *N* (%)	22 (18)	14 (21.2)	4 (14.8)	3 (15)	1 (11.1)

SADBE, squaric acid dibutylester.

Lichen unguéal: clinique

MATRICE

- ✓ Fissures/stries longitudinales
- ✓ Onychorrhexis
- ✓ Trachyonychie
- ✓ Erythème de la lunule

- ✓ Ptérigyon dorsal
- ✓ Anonychie

LIT

- ✓ Hyperkératose sous-unguéale
- ✓ Onycholyse

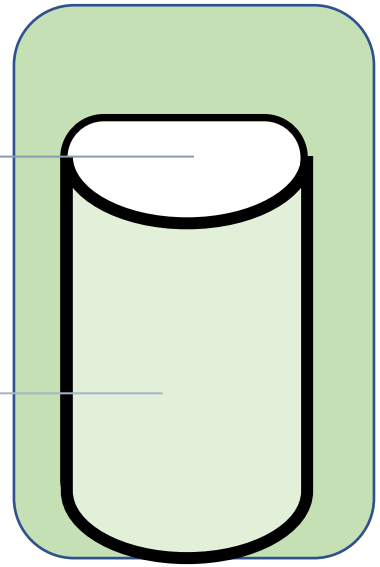

- Dermatose inflammatoire bénigne
- Etiologie indeterminée
- Risque de destruction permanente => conséquences fonctionnelles et psychosociales
- Importance d'un diagnostic rapide et d'un un traitement précoce

Forme rapidement évolutive de lichen unguéal

Onychomadèse

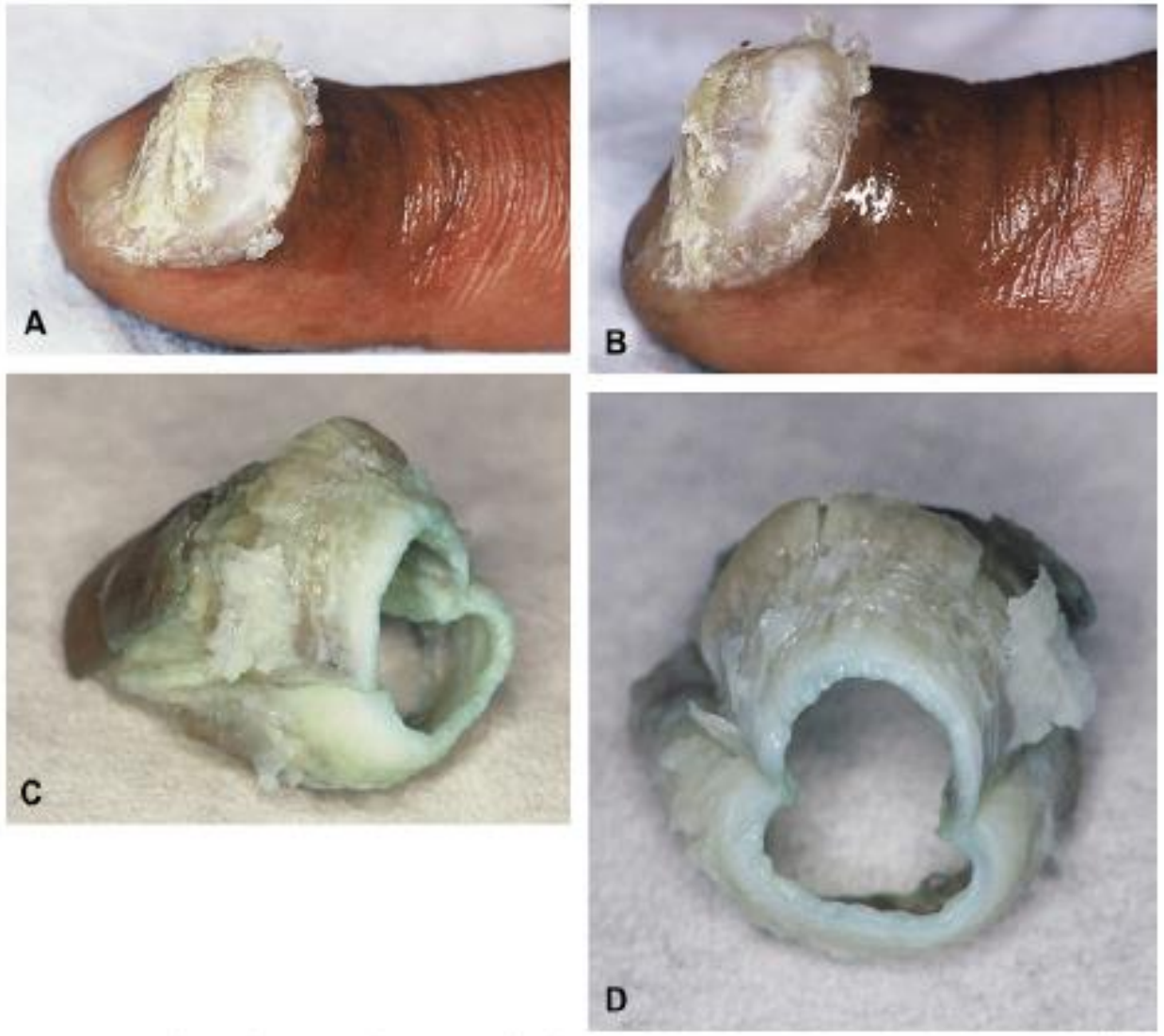

Nail degloving

Baran R. J Am Acad Dermatol 2008

Forme de lichen touchant principalement le lit unguéal

9/9/2013

49 ans
ATCD familiaux de psoriasis
Atteinte psoriasiforme de tous les ongles des mains
et des pieds d’apparition brutale

- Mme C. 56 ans
- Onycholyse des 10 doigts, recul du bord libre, hyperkératose pulpaire
- Evolution vers acrokératose
- Histologie de la pulpe compatible avec Sd de bazex
- Bilan paranéoplasique : lymphome folliculaire grade 2 BCL2+
- 4 perfusions Rituximab

- Résultat imparfait
- Biopsie du lit unguéal: lichen

- Mr F, 66 ans, alcoolo-tabagique, artéritique
- En 1 an : pachyonychie des 20 ongles
- Échec des traitements anti-fongiques

- Mme F
- Début à 40 ans
- Onycholyse hallux droit + périonyxis
- Sd raynaud, aggravation l'hiver
- Prélèvements mycologique –

- 1ère biopsie : infiltrat inflammatoire plasmocytaire
- TPHA/VDRL-
- Diagnostic : lupus engelure/acrosyndrome
- Ttt : dermocorticoïdes, antiagrégant, APS, inhibiteur calcique

Quel est votre diagnostic?

- Relecture des lames + nouvelle biopsie : aspect identique, importantes altérations lichénoïdes MB, nécroses kératinocytaires, infiltrat plasmocytaire dermique++

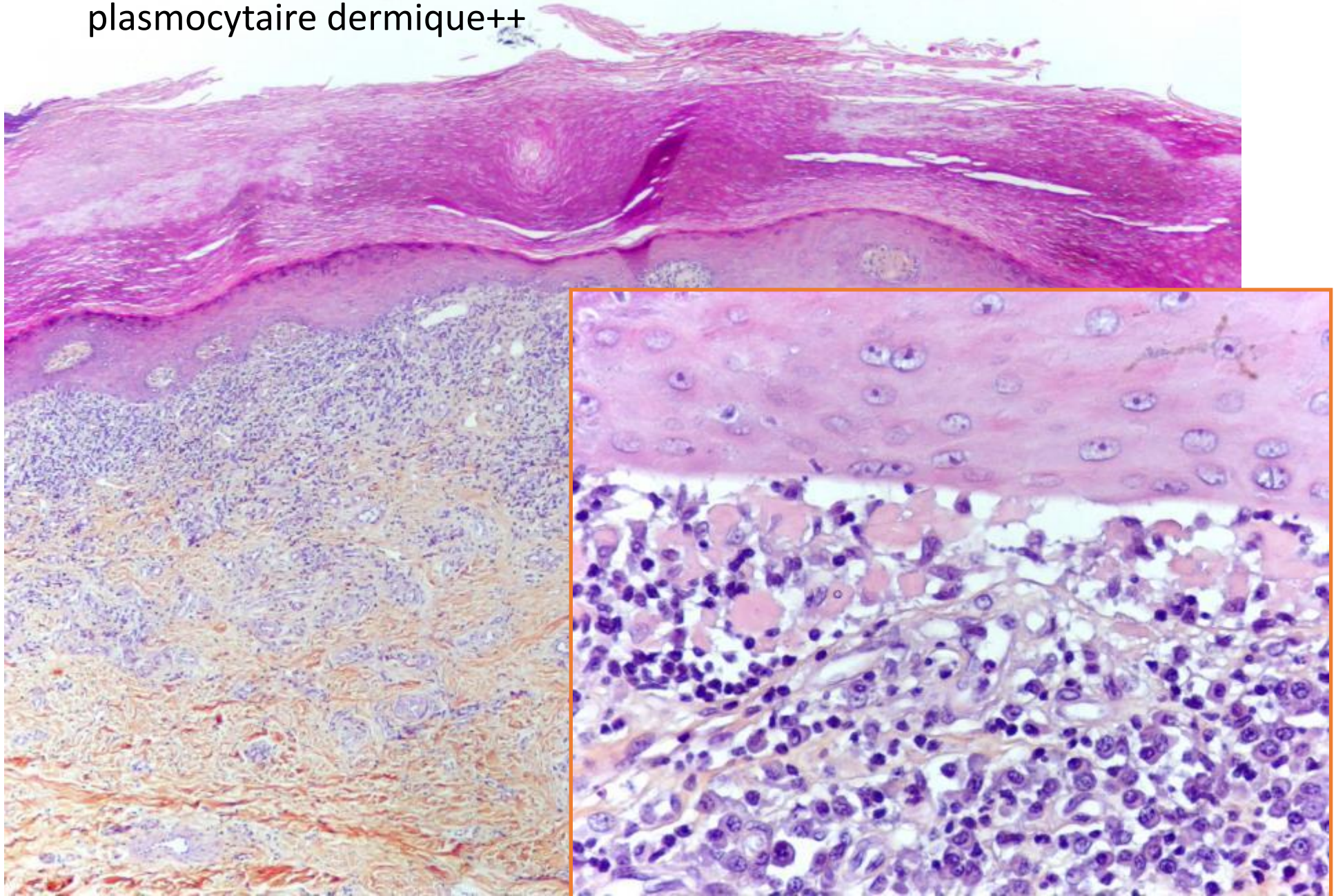

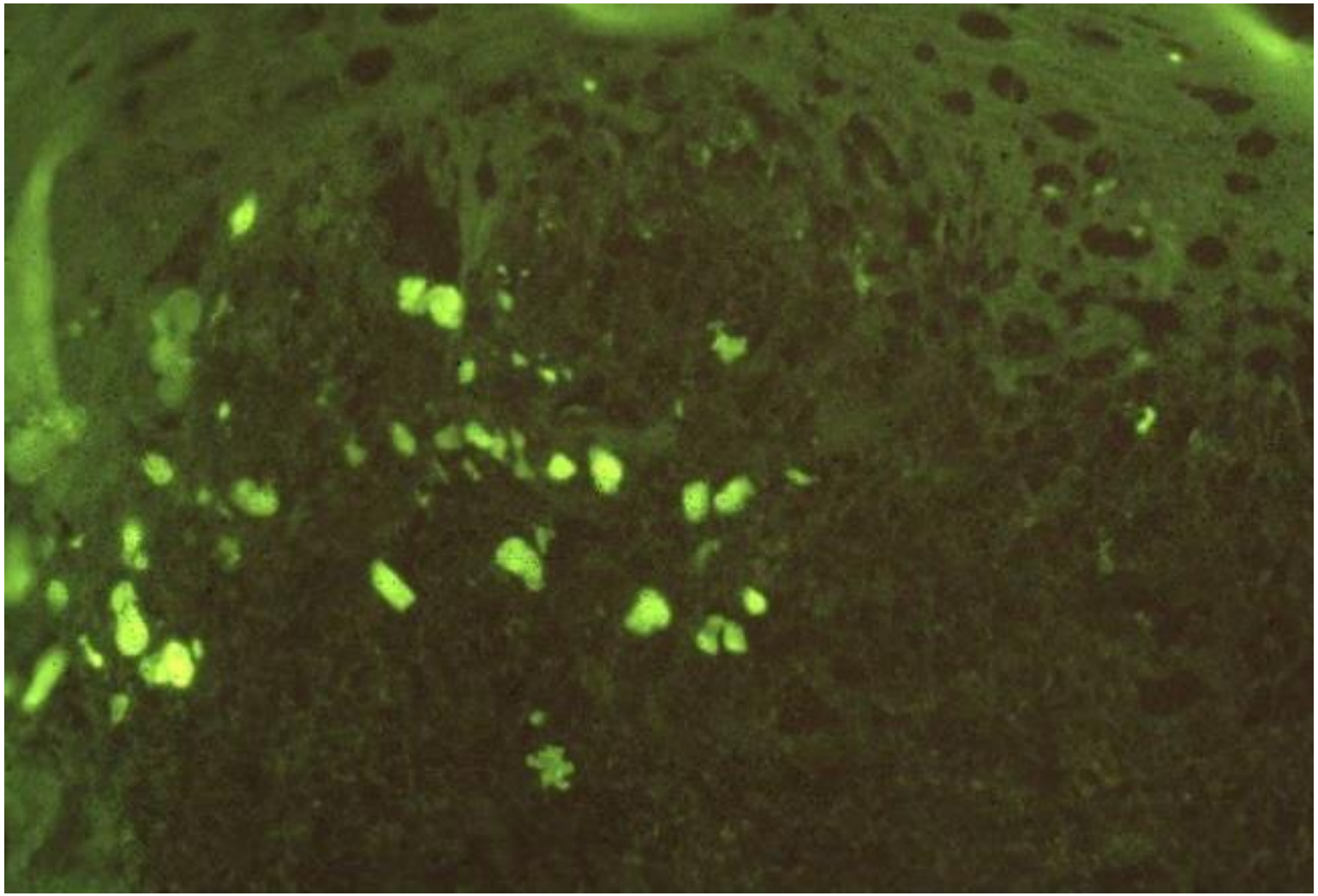

- IFD : nombreux corps ovoïdes au niveau du derme superficiel

Lichen plan érosif dans une forme riche en plasmocytes

- Tacrolimus tomique 0.1% 1/j puis 2-3/semaine
- Protection contre les traumatismes (« phénomène de Koebner »)

Lichen unguéal: diagnostic

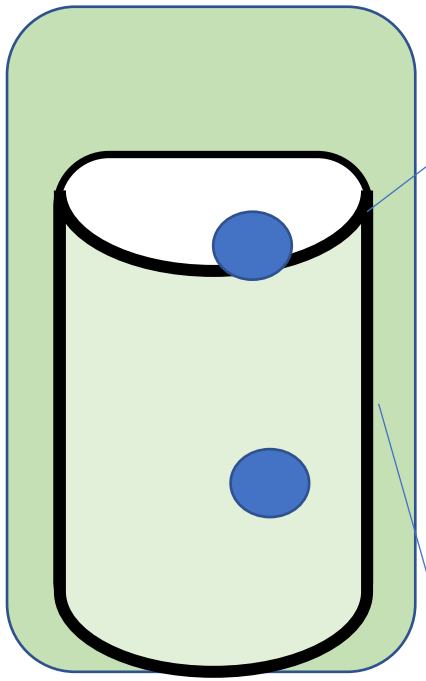

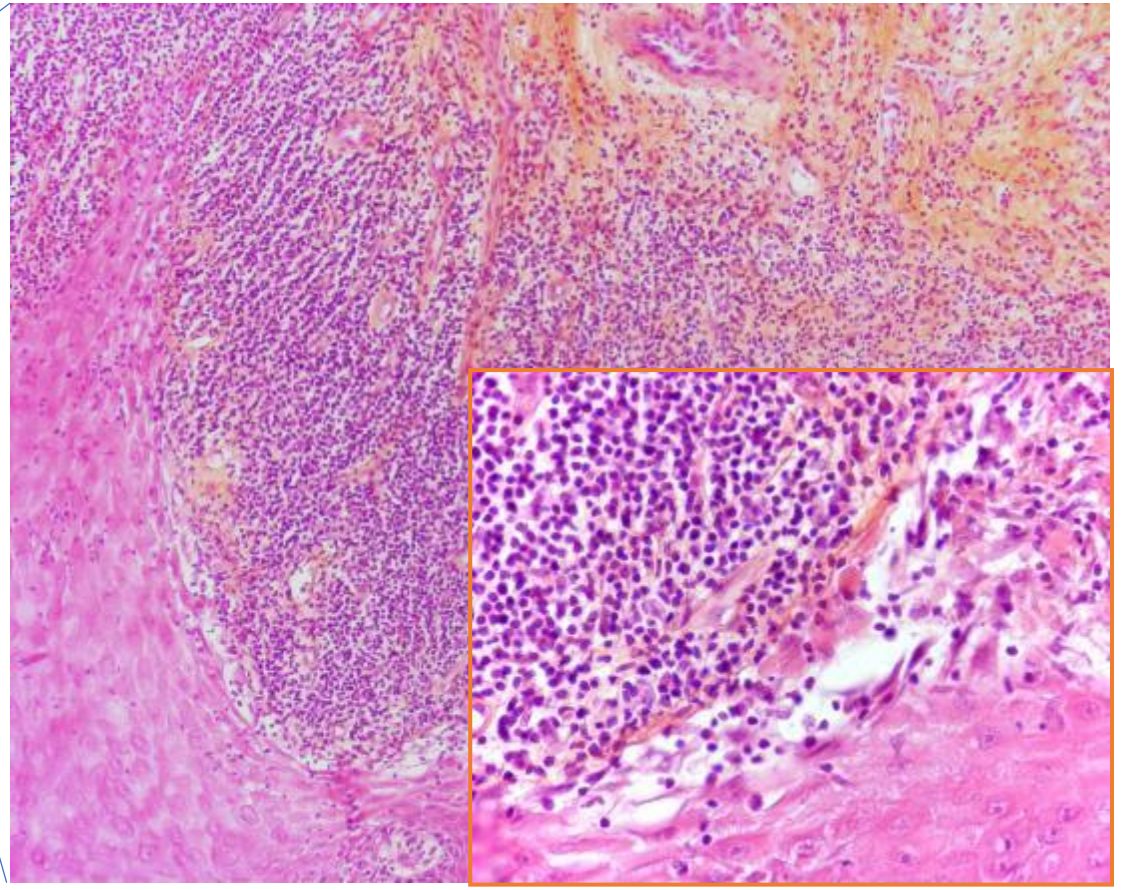

Altérations de l'interface dermo-épidermique
Infiltrat lichénoïde avec image de nécrose kératinocytaire
et corps de Civatte

Amylose unguéale

Indian Dermatol Online J. 2022 Sep-Oct; 13(5): 680–681.
Published online 2022 Sep 5. doi: 10.4103/idoj.idoj_299_21
PMCID: PMC9595143
PMID: 36304650

Nail Lichen Planus Severity Index (NALSI): A Novel Severity Score for Nail Lichen Planus

Chander Grover and Geetali Kharghoria [1]

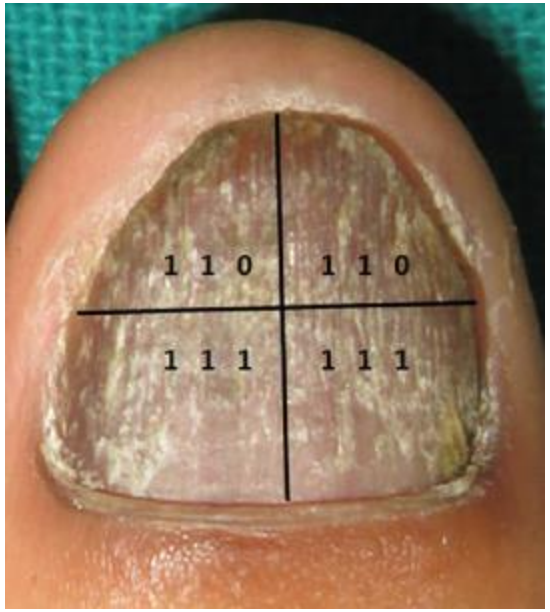

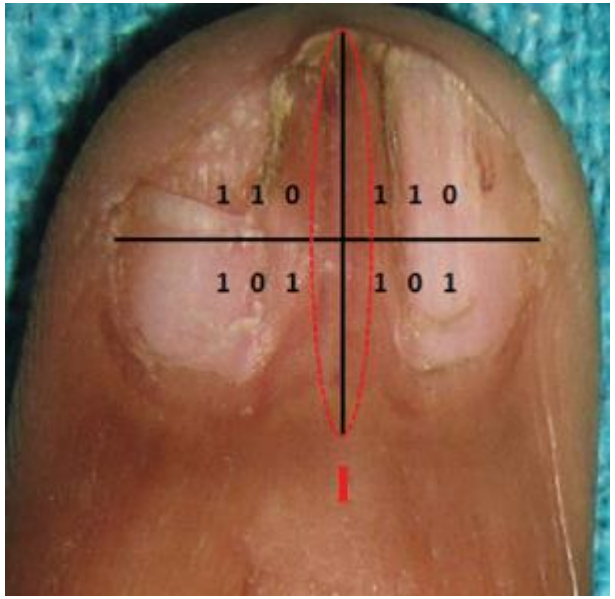

Table 1

Parameters to be Recorded in Nail Lichen Planus Severity Index (NALSI) Scoring

Nail Matrix Disease (0/1)	Nail Bed Disease (0/1)	Nail Fold Disease (0/1)	Irreversible Changes (I)
Longitudinal ridging/fissuring	Erythema (diffuse or longitudinal)	Pigmentation	Dorsal pterygium
Longitudinal melanonychia	Discoloration (yellowish, diffuse melanonychia, dyschromia)	Swelling	Atrophy
Thinning/thickening of the nail plate	Onycholysis (and/or subungual hyperkeratosis±tenting)	Classic LP lesions over the nail fold	Anonychia
Trachyonychia	Bullous/erosive lesions	Ragged cuticle/hang nail	Disappearing nail bed
Red mottled lunula			

Prise en charge: dépend de la sévérité, de la localisation du lichen, du risque cicatriciel et des comorbidités/terrain

- Corticothérapie générale ou intra lésionnelle
- Acetonide de triamcinolone IM 0, 5 à 1 mg/ kg/ mois pendant 6 mois
- 1/3 de réponse complète
- Rechutes+++ 1 ère année de suivi
- Alternatives: ciclosporine, rétinoïdes (acitrétine, alitrétinoine hors AMM); échec habituel du plaquenil et du methotrexate

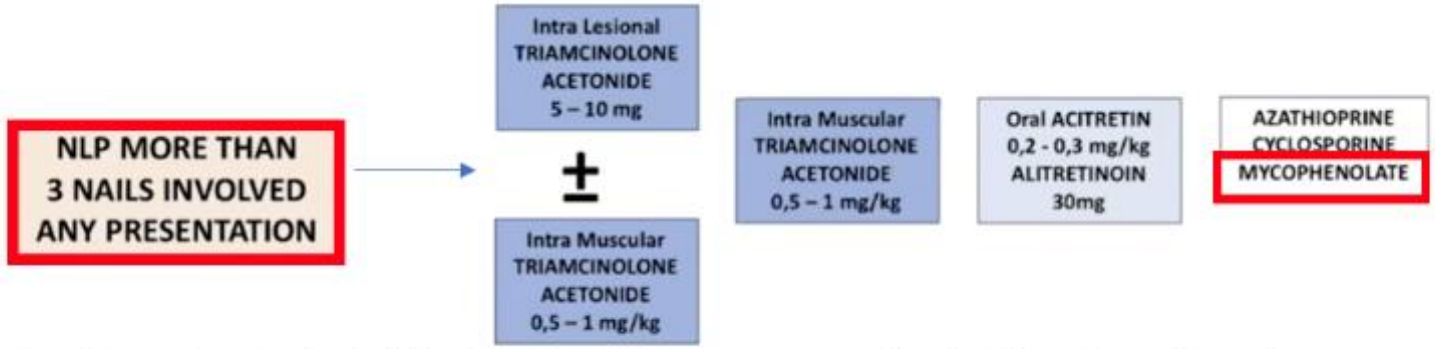

Iorizzo M, Tosti A, Starace M, et al. Isolated nail lichen planus: An expert consensus on treatment of the classical form. *J Am Acad Dermatol*. 2020;83(6):1717-1723. doi:10.1016/j.jaad.2020.02.056

Acitrétine 20 mg/jour aspect après 10 mois de traitement

Lichen plan unguéal sévère polydactylique : thérapeutique

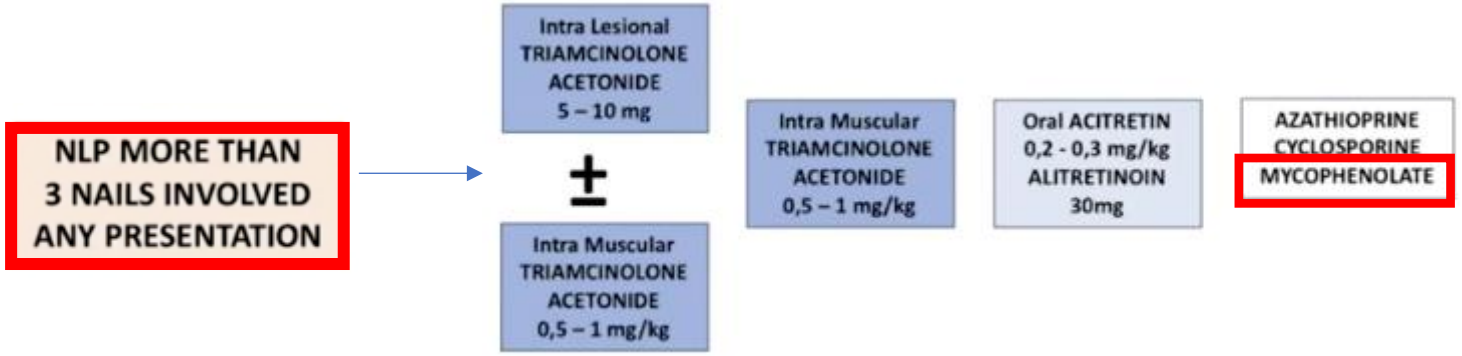

Iorizzo M, Tosti A, Starace M, et al. Isolated nail lichen planus: An expert consensus on treatment of the classical form. *J Am Acad Dermatol*. 2020;83(6):1717-1723. doi:10.1016/j.jaad.2020.02.056

Successful Treatment of Resistant Hypertrophic and Bullous Lichen Planus With Mycophenolate Mofetil

Hossein C. Nousari, MD; Supriya Goyal, BA, BS; Grant J. Anhalt, MD — JAMA Dermatolog y. 1999

Treatment of severe lichen planus with mycophenolate mofetil

Uta Frieling, MD, Gisela Bonsmann, MD, Thomas Schwarz, MD, Thomas A. Luger, MD, and Stefan Beissert, MD
Münster, Germany — JAAD 2003

Mycophenolate mofetil for the treatment of cutaneous lichen planus: A retrospective case series

Matthew L. Hrin, BA • Arjun M. Bashyam, BA • William W. Huang, MD, MPH • Steven R. Feldman, MD, PhD — JAAD 2020

Absence de littérature sur l'efficacité du MMF sur l'atteinte unguéale

MMF : Mycophénolate Mofétil

Lichen plan unguéal sévère polydactylique corticoresistant/corticodépendant à Bordeaux

Etude rétrospective monocentrique entre 2017 et 2021

Patient/Sexe /Age, ans	Durée, ans	Comorbidités	Nombre d'ongles atteints	Manifestations cliniques	LP extra-unguéal associé	Traitements antérieurs	Posologie	Reponse thérapeutique	Durée de traitement (mois)	Rechute
1/M/70	4	0	20	Hyperkératose sous unguéale, Recul du bord libre, Onychorrhexis	non	Kenacort IM, soriatane 10mg/j (échec)	2g/j	Amélioration modérée après 12 mois	15	non
2/M/61	11	Pelade	Tous les doigts, hallux D et G	Stries longitudinales, Onychorrhexis Onycholyse, pterygion pouce	non	Kenacort IM, ciclosporine 250mg/j (rechute à l'arrêt), soriatane 20mg/j (echec), cellcept 2g/j puis 3g/j	2g/j	Très bonne amélioration après 12 mois	15	non
3/M/51	10	0	20	Onychorrhexis, Pterygion pouces	LPP, muqueux	Kenacort IM	3g/j	Très bonne amélioration après 4 mois	18	oui à 2g/j
4/M/58	1	0	20	Onychorrhexis, recul du bord libre	non	Kenacort IM		Très bonne amélioration après 4 mois	4	non
5/F/56	9	0	20	paronychie, trachyonychie	LPP	Kenacort IM et IL		Amélioration modérée après 6 mois	96	oui à 2g/j

Cas 3 H., 51 ans

Echec de AT IM 1mg/kg pendant 2 mois

↓

Introduction MMF 2g/j pendant 3 mois, puis majoré à 3g/j

Cas 3 H., 51ans

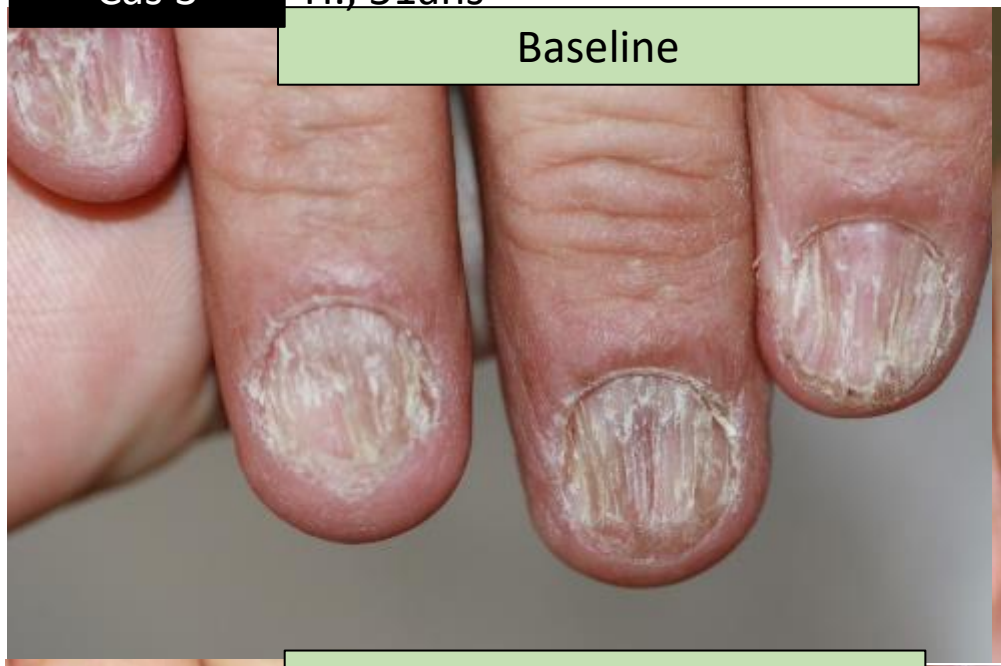

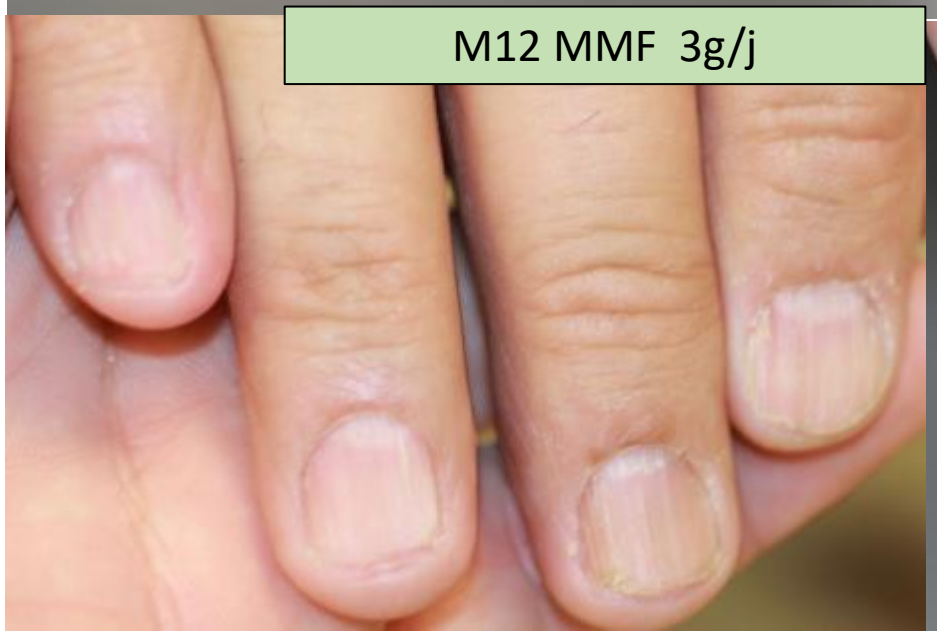

Cas 1 H., 51ans

Baseline

M4 Cellcept 3g/j

- ✓ Amélioration complète des atteintes muqueuse et cutanée
- ✓ Pas d'EI
- ✓ Durée du traitement : 18 mois

M12 Cellcep

M18 Cellcept 3g/j

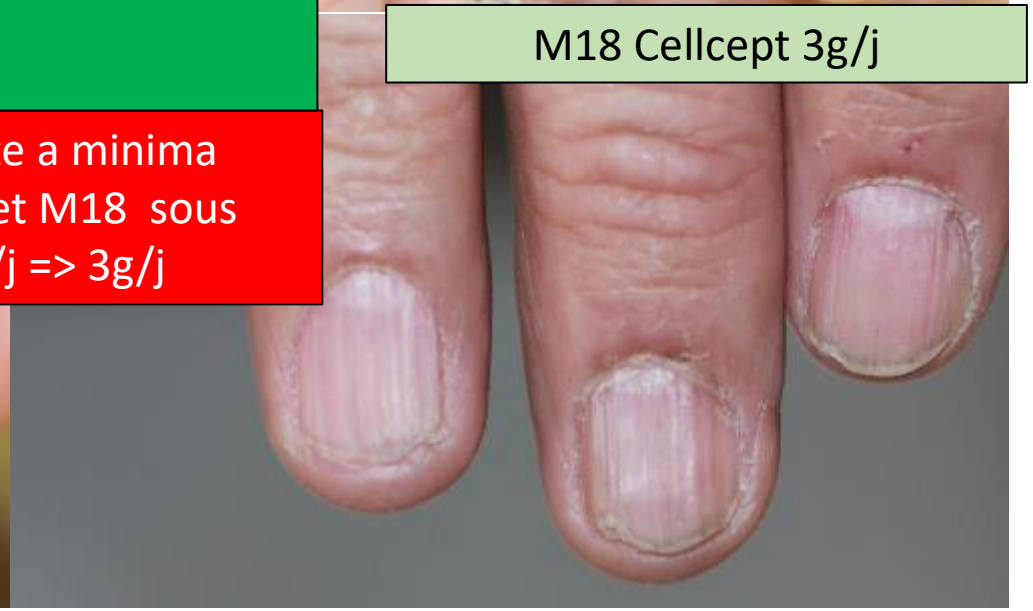

Mais rechute a minima entre M12 et M18 sous Cellcept 2g/j => 3g/j

Lichen plan unguéal sévère polydactylique corticoresistant/corticodépendant à Bordeaux

Etude rétrospective monocentrique entre 2017 et 2021

Patient/Sexe /Age, ans	Durée, ans	Comorbidités	Nombre d'ongles atteints	Manifestations cliniques	LP extra-unguéal associé	Traitements antérieurs	Posologie	Reponse thérapeutique	Durée de traitement (mois)	Rechute
1/M/70	4	0	20	Hyperkératose sous unguéale, Recul du bord libre, Onychorrhexis	non	Kenacort IM, soriatane 10mg/j (échec)	2g/j	Amélioration modérée après 12 mois	15	non
2/M/61	11	Pelade	Tous les doigts, hallux D et G	Stries longitudinales, Onychorrhexis Onycholyse, pterygion pouce	non	Kenacort IM, ciclosporine 250mg/j (rechute à l'arrêt), soriatane 20mg/j (echec), cellcept 2g/j puis 3g:J	2g/j	Très bonne amélioration après 12 mois	15	non
3/M/51	10	0	20	Onychorrhexis, Pterygion pouces	LPP, muqueux	Kenacort IM	3g/j	Très bonne amélioration après 4 mois	18	oui à 2g/j
4/M/58	1	0	20	Onychorrhexis, recul du bord libre	non	Kenacort IM		Très bonne amélioration après 4 mois	4	non
5/F/56	9	0	20	paronychie, trachyonychie	LPP	Kenacort IM et IL		Amélioration modérée après 6 mois	96	oui à 2g/j

Cas 2 F., 46 ans

Alopécie cicatricielle

Echec de AT IM 1mg/kg pendant 6 mois associé à du AT IL 10mg/L

↓

Introduction MMF 3 g/j

Cas 2 F., 46 ans

- ✓ Alopécie cicatricielle stable
- ✓ Pas d'EI
- ✓ Durée du traitement : 6 ans

Mais rechute sous Cellcept 2g/j => 3g/j

Lichen plan pilaire du cuir chevelu

Alopécie cicatricielle, F>>H

Auto-immunité 50% des cas, dépression et carences vitaminiques

Intérêt de la dermoscopie: formes débutantes, doute diagnostique, cible les biopsies

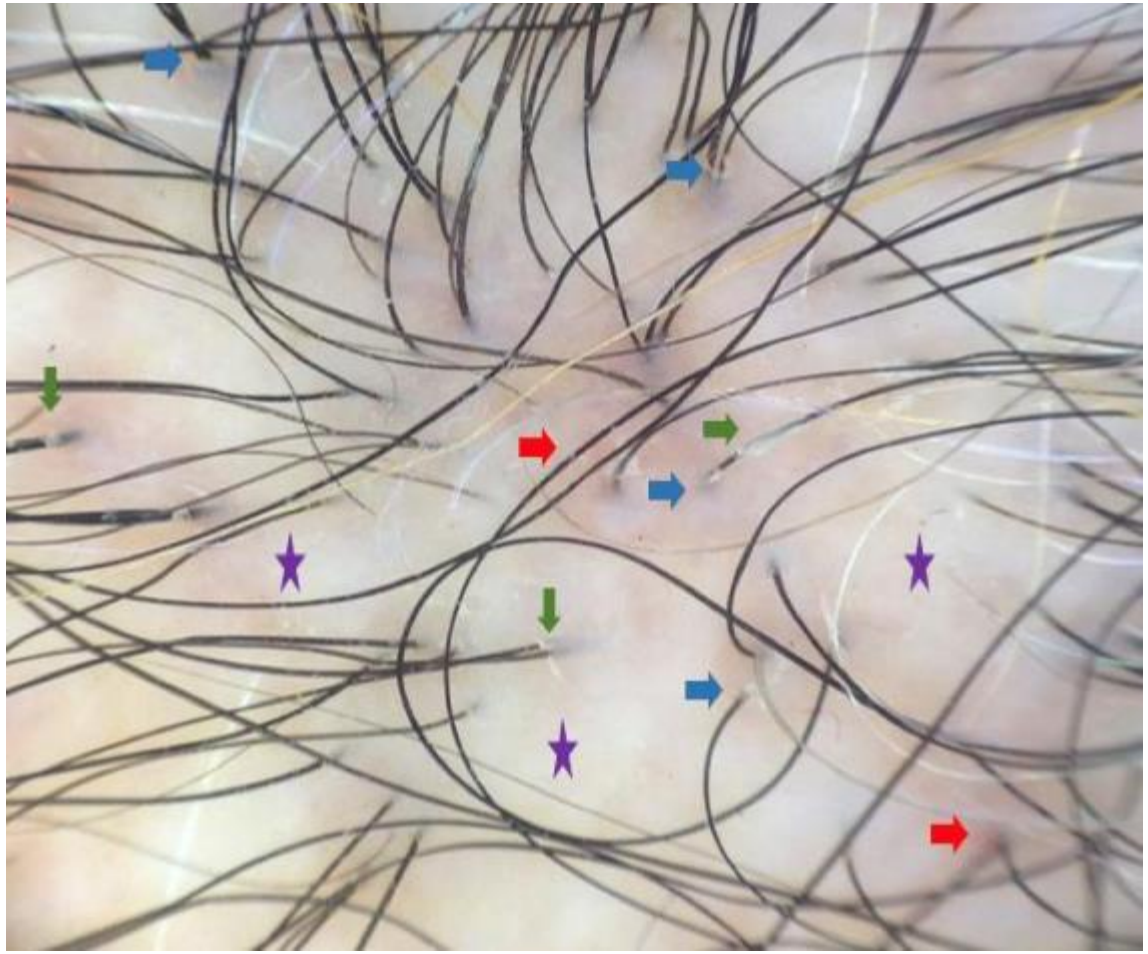

Traitements

- Locaux: dermocorticoïdes de classe très forte; injection IL d'AT (1ere ligne), tacrolimus topique
- Généraux:
  - Corticothérapie générale
  - Rétinoides
  - Hydroxychloroquine
  - Méthotrexate
  - Mycophenolate mofetil
  - JAK-inhibiteurs

Alopécie frontale fibrosante (AFF)

AFF – Lichen plan pilaire (LPP)

- AFF communément acceptée comme une **variante du LPP**

Malgré les similarités histologiques,
de nouveaux questionnements :

- Prédominance féminine et post-ménopause de l'AFF : rôle du statut **hormonal** ?
- Des cas familiaux d'AFF : origine **génétique** ?
- Des pistes **physiopathologiques** :
  différences de polarisation des macrophages

Kinoshita-Ise M et al., 2020 ; Harries M et al., 2020 ; Kossard et al., 2019

laires :

Lichen planopilaris and frontal fibrosing alopecia: branches from the same tree bear different fruits

Frontal fibrosing alopecia, just lichen planopilaris?

Profiling the human hair follicle immune system in lichen planopilaris and frontal fibrosing alopecia: can macrophage polarization differentiate these two conditions microscopically?*

M. Harries,[1,2] J. Hardman,[2] I. Chaudhry,[3] E. Poblet[4] and R. Paus[2,5]

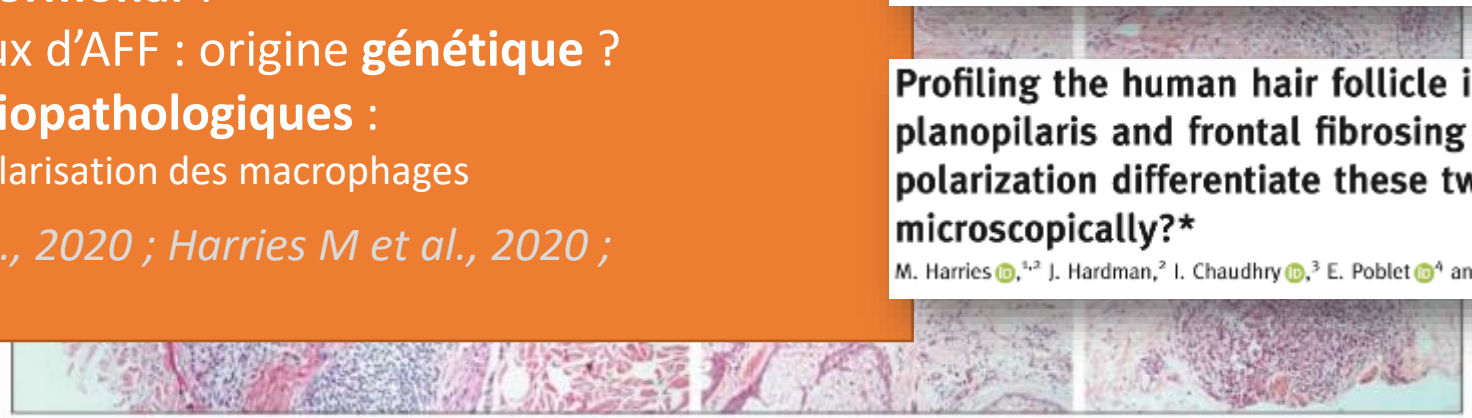

Figure 2. Results of histologic testing. A, Patient 1: scalp biopsy specimen showing perifollicular lichenoid infiltrate around terminal follicles (hematoxylin-eosin [HE], original magnification ×100, vertical sectioning). B, Patient 2: left preauricular region biopsy specimen showing perifollicular lichenoid infiltrate around vellus follicles (HE, original magnification ×100, horizontal sectioning). C, Patient 4: left temporal region biopsy specimen showing complete destruction of the vellus follicle (HE, original magnification ×100, vertical sectioning).

Donati et al., 2011

Merci de votre attention

olivier.cogrel@chu-bordeaux.fr

université de BORDEAUX

CHU BDX CENTRE HOSPITALIER UNIVERSITAIRE BORDEAUX

Lichen pan oral : localisations extra-orales, histologie et traitements

10h00 : LICHEN PLAN ORAL : LOCALISATIONS EXTRA-ORALES, HISTOLOGIE et TRAITEMENTS

(15 min présentation + 5 min de discussion)

10h00-10h20 : Camille Isnard, localisations ORL du LPO
10h20-10h40 : Marie LeMoigne, localisation oesophagienne du LPO
10h40-11h00 : Louise Hefez, lichen vulvaire et syndrome vagino-vulvo-gingival
11h00-11h20 : Olivier COGREL : lichen unguéal et du cuir chevelu
11h20-11h40 : Francoise PLANTIER : pièges histologiques dans le LPO
11h40-12h00 : JC FRICAIN, stratégies thérapeutiques dans le LPO
12h00-12h20 : M SAMIMI, efficacité des traitements systémiques du LPO : que sait-on ?

GEMUB

GROUPE D'ÉTUDE DE LA MUQUEUSE BUCCALE

7ème Journée Nationale du Groupe d'Etude de la Muqueuse Buccale (GEMUB)

3 décembre 2024

LICHEN PLAN
DIFFICULTES HISTOLOGIQUES

F Plantier

Caractères histologiques principaux du lichen plan

Hyperkératose

Vacuolisation
et nécroses vers la basale
« dégénérescence liquéfiante »

Infiltrat lymphocytaire
disposé en une bande sous-épithéliale

Et qui réalise une exocytose *basse*

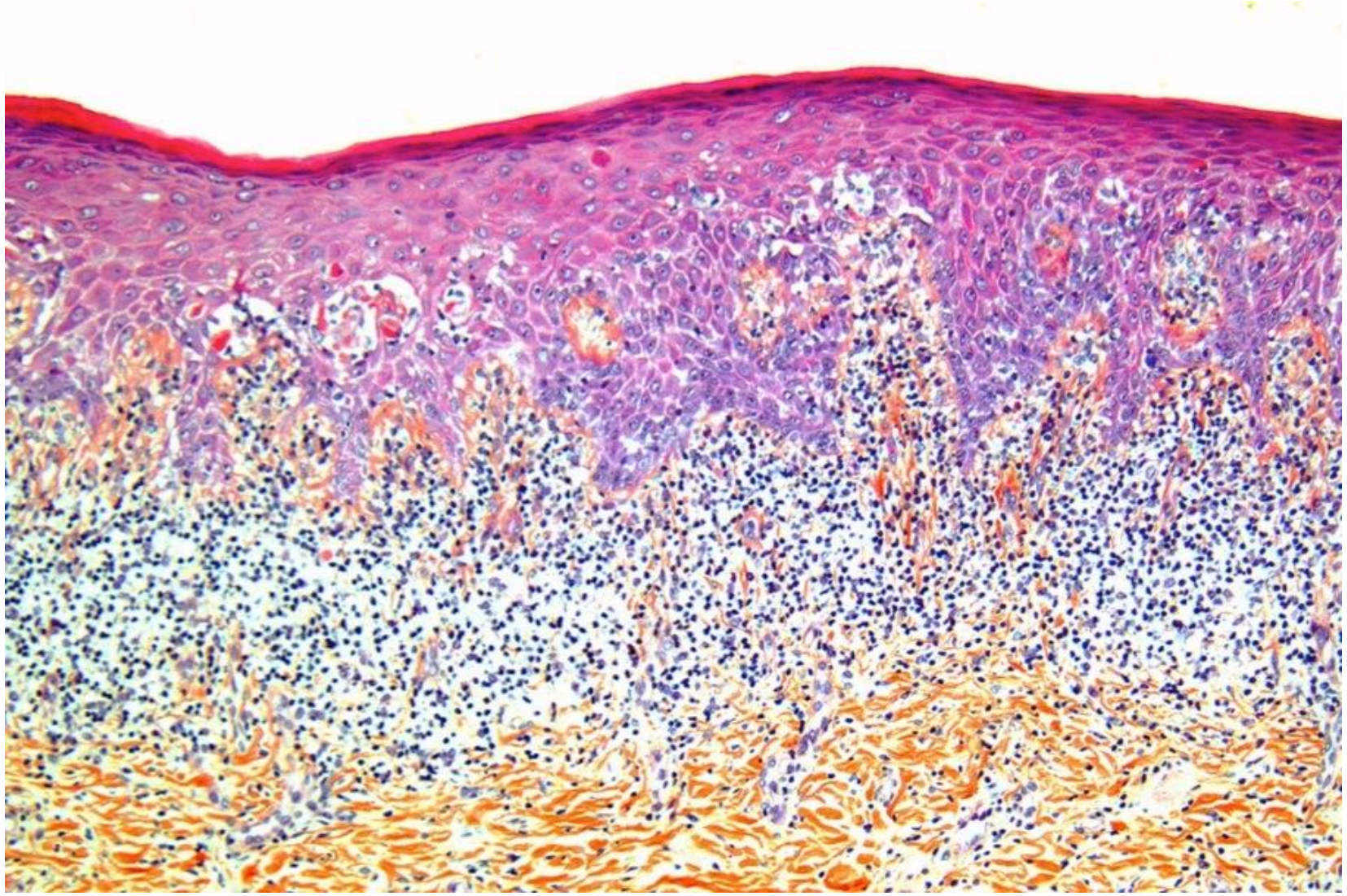

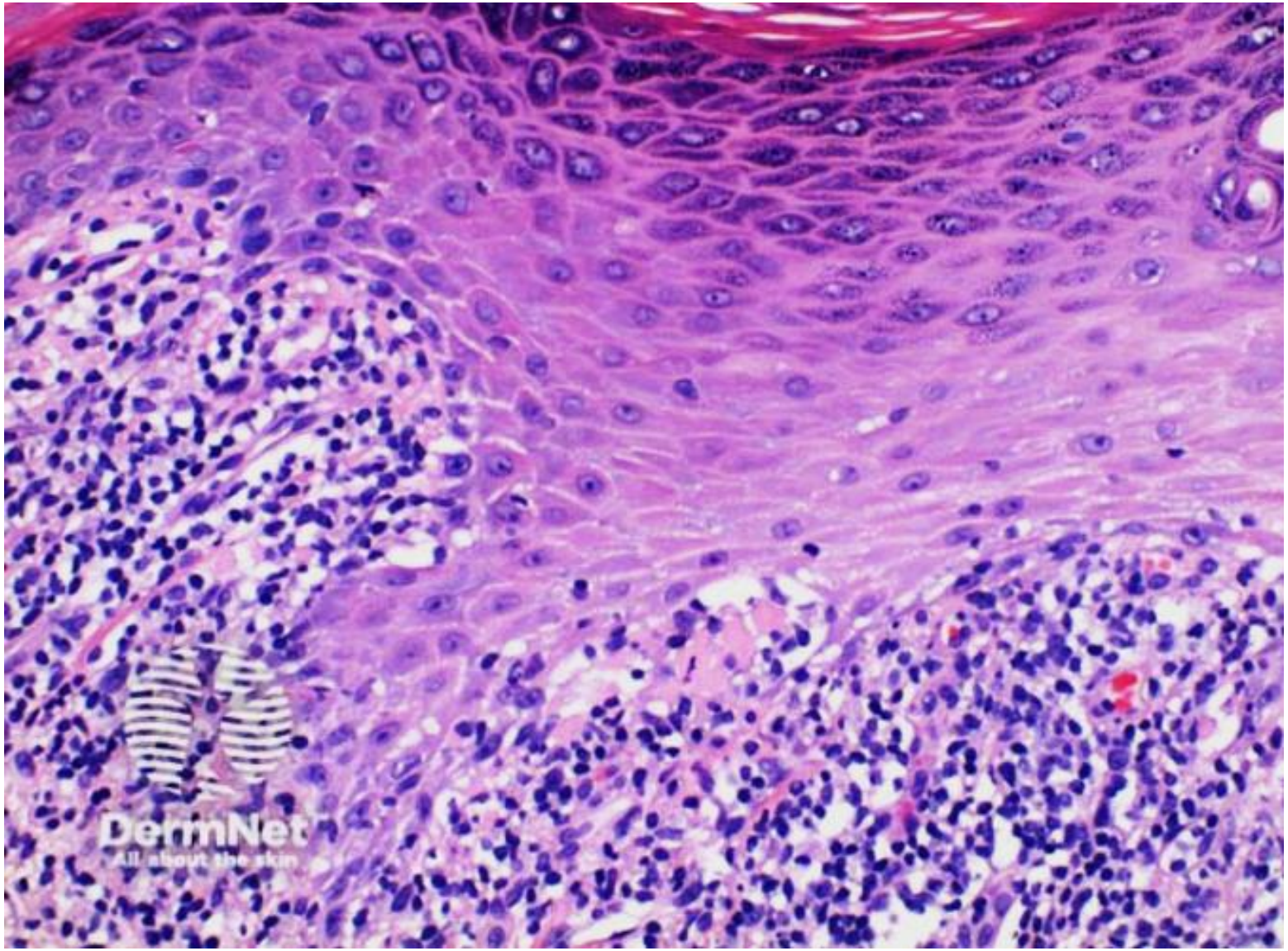

DermNet

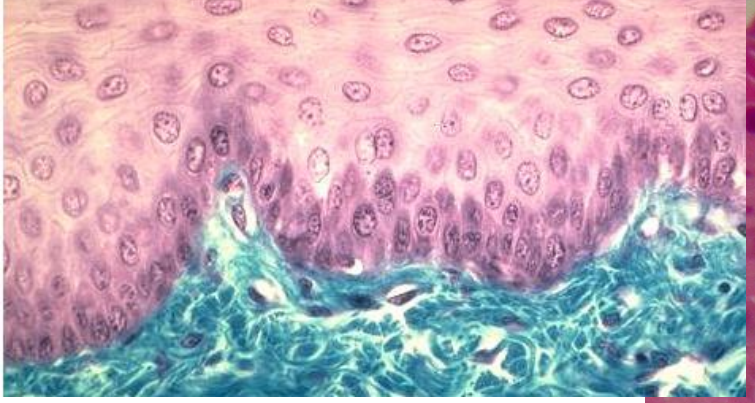

Couche basale normale

Hyperkératose

Vacuolisation basale
Nécroses kératinocytaires
Exocytose lymphocytaire

Corps de nécrose monocellulaire
= Corps apoptotiques
= Corps colloïdes
= Nécroses kératinocytaires

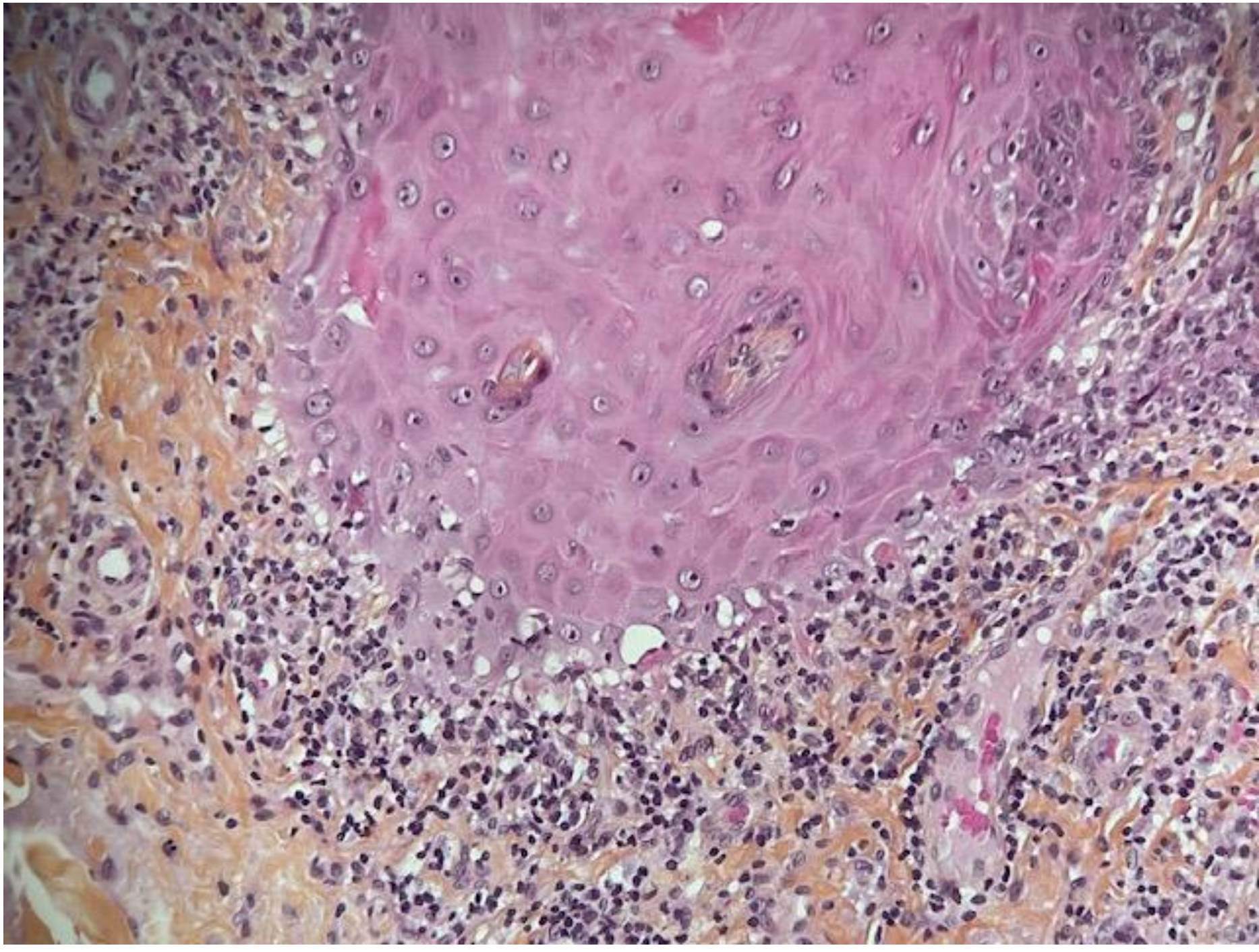

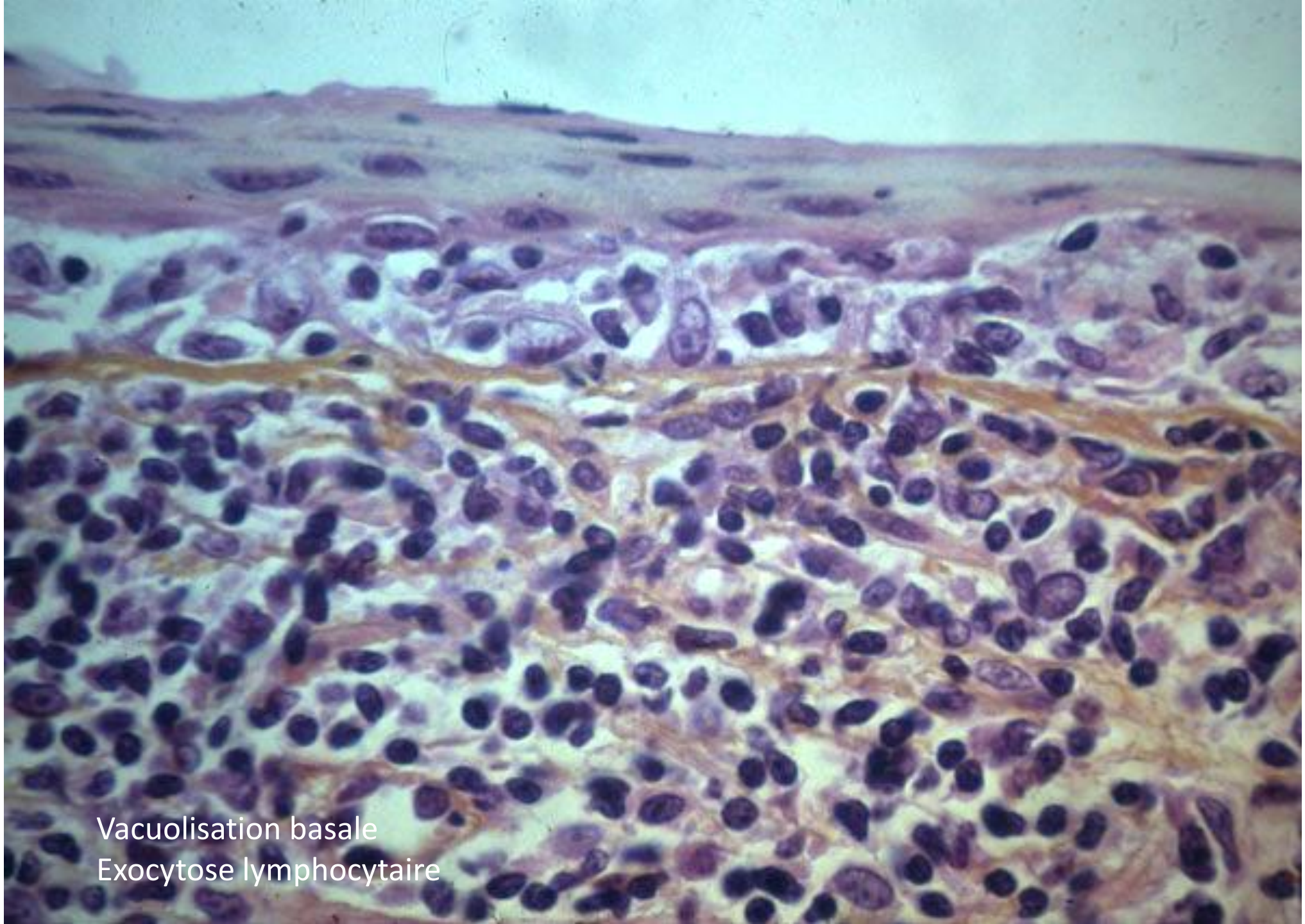
Vacuolisation basale
Exocytose lymphocytaire

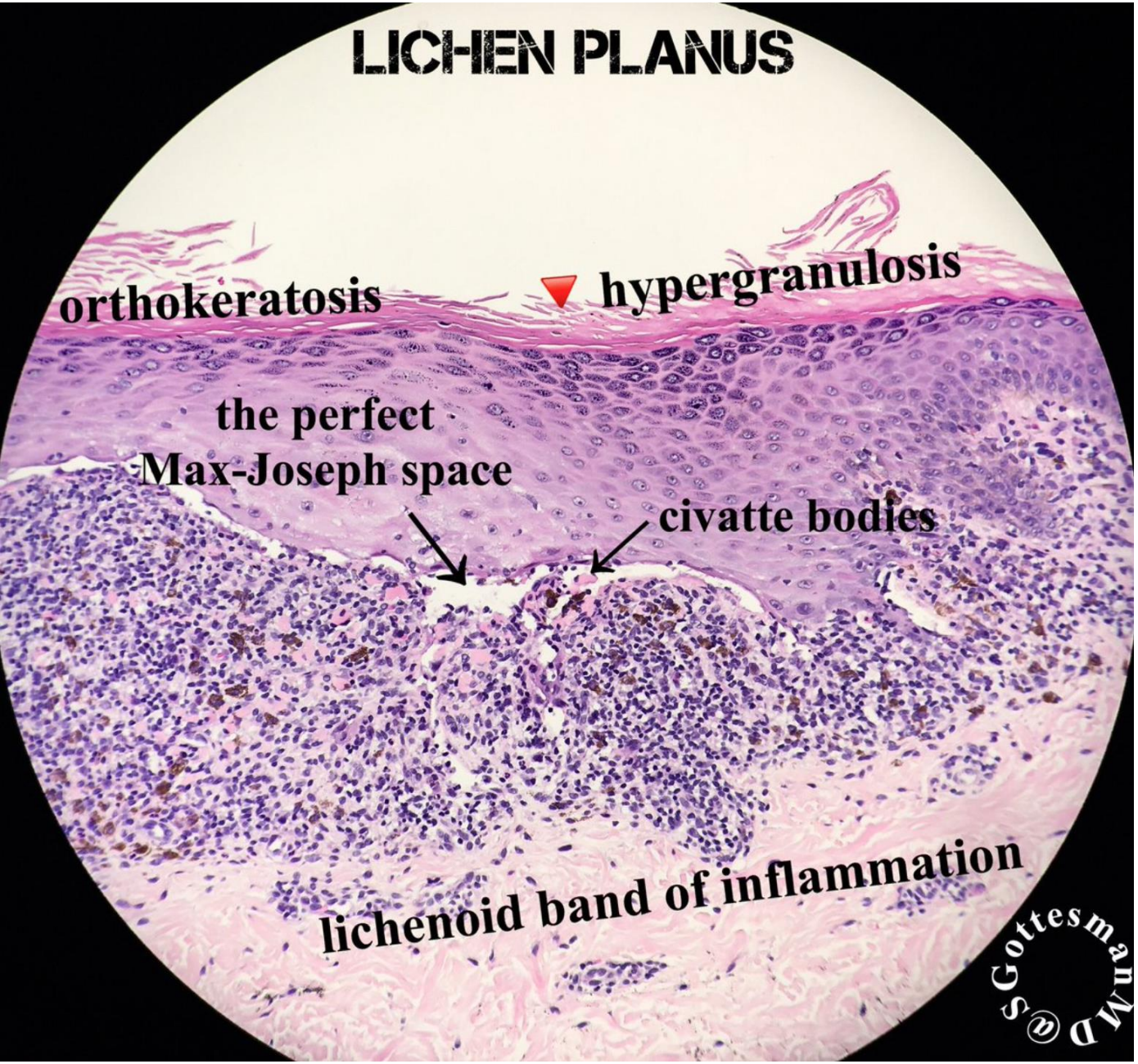

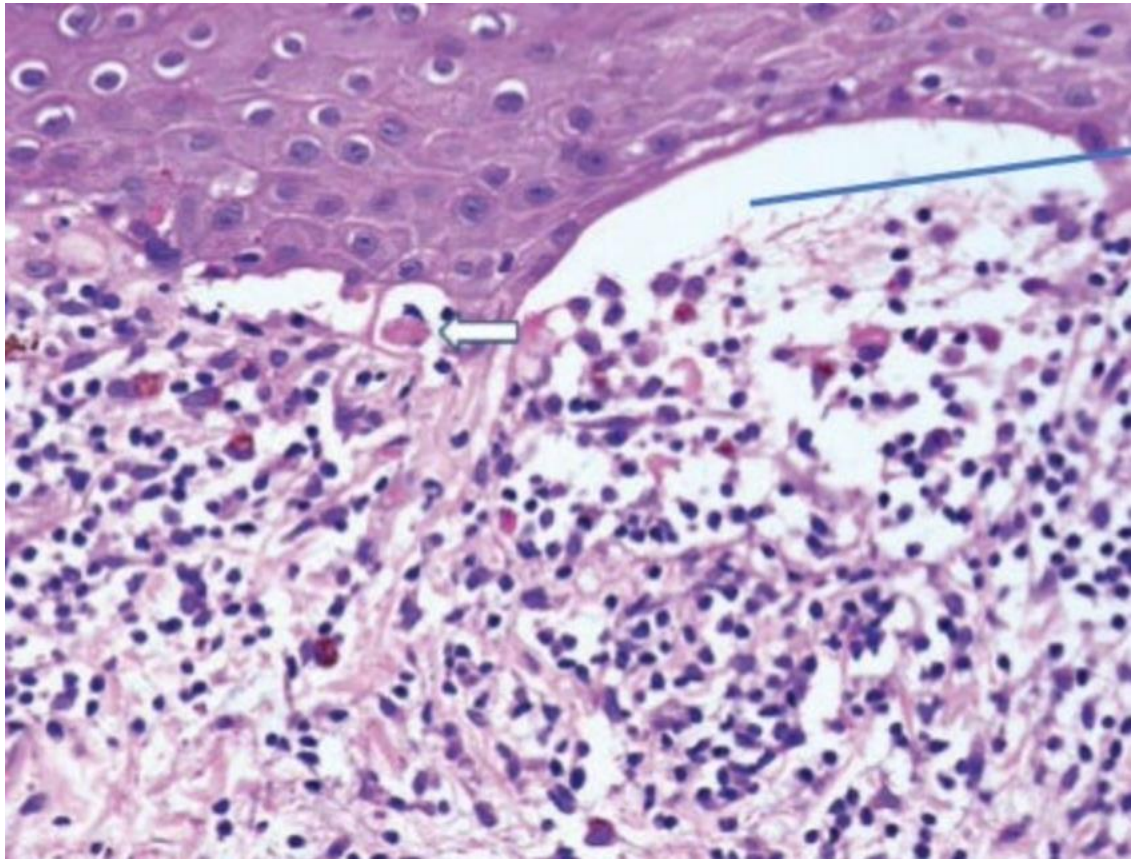

Coll Gottesman

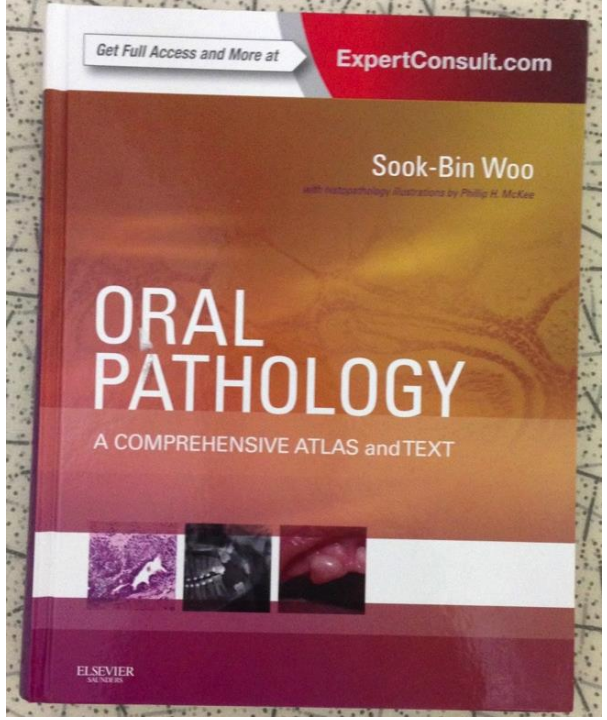

Sook-Bin Woo :

« il est rare que touts les aspects du lichen plan soient observés sur une biopsie »

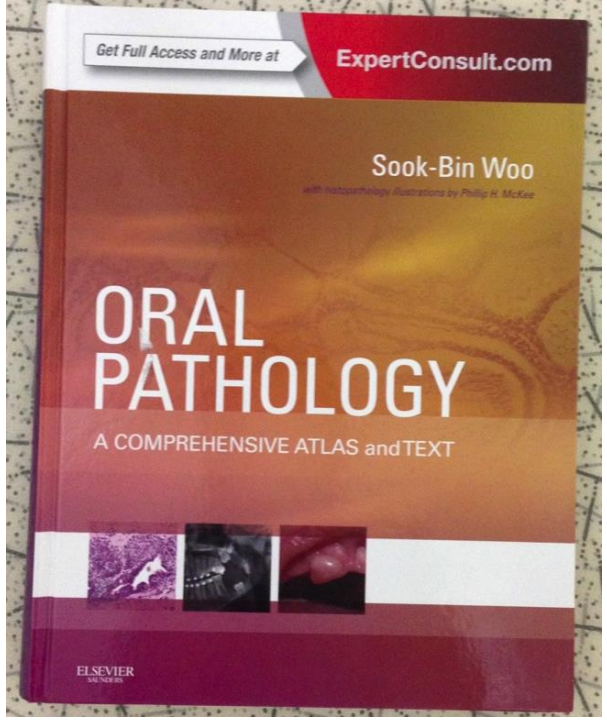

Sook-Bin Woo :

« il est rare que tous les aspects du lichen plan soient notés sur une biopsie »

« le lichen étant évolutif, il réalise beaucoup d'images histologiques différentes »

= le lichen est différent selon son ancienneté

LICHEN PLAN

	ORAL	CUTANE
Durée	prolongée	limitée
Poussées	longues se chevauchant	brèves, bien séparées
Formes très actives	fréquentes	plus rares
Lésions post-lichéniennes	définitives	transitoires (sauf phanères)
Cancérisation	rare 1-10% ?	exceptionnelle

Tommaso Lombardi et Roger Küffer

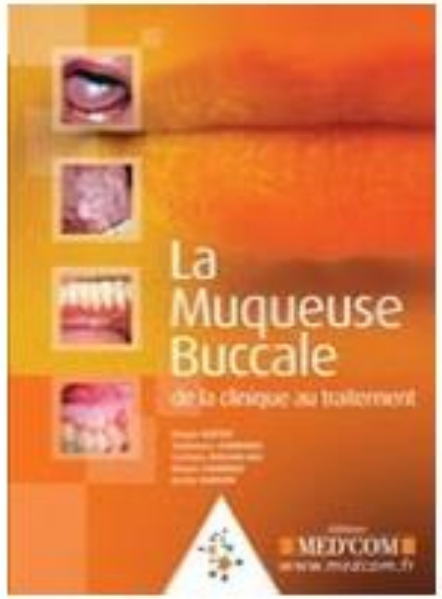

LA MUQUEUSE BUCCALE : DE LA CLINIQUE AU TRAITEMENT

Drs Roger KUFFER - Tommaso LOMBARDI - Corinne HUSSON-BUI - Bruno COURRIER - Jacky SAMSON

95,00 € TTC

Tommaso Lombardi et Roger Küffer

Quatre phases successives peuvent être distinguées sans qu'une limite précise puisse être définie entre elles

- une phase initiale

- une longue phase intermédiaire
  avec alternance de périodes d'activité et de quiescence,

- un stade tardif
  dont l'activité est habituellement diminuée

- un état cicatriciel post-lichénien
  d'activité nulle, négligeable ou indétectable, souvent non diagnostiqué car cliniquement méconnu ; dans cet état, la lésion ne répond plus aux traitements habituels, mais garde le même risque de transformation maligne.

Les lésions du lichen plan orale ne sont pas fixes, mais lentement évolutives

Coll R Kuffer

Homme de 32 ans

LPB d'apparition récente

Langue blanche, non dépapillée

20 ans plus tard

Le même, à 52 ans

LPB peu ou non actif (état post-lichénien)

Dépapillation, atrophie et kératose

Donc images histologiques différentes

LICHEN PLAN, CLINIQUE

LÉSIONS BLANCHES

POINTILLÉES

RÉTICULÉES

DENDRITIQUES

CIRCINÉES

EN PLAQUES

EN NAPPES

LESIONS ROUGES

= SIGNES D ’ACTIVITE CLINIQUE

ERYTHEME

EROSIONS

Blanc = kératinisation

Rouge = inflammation, congestion capillaire

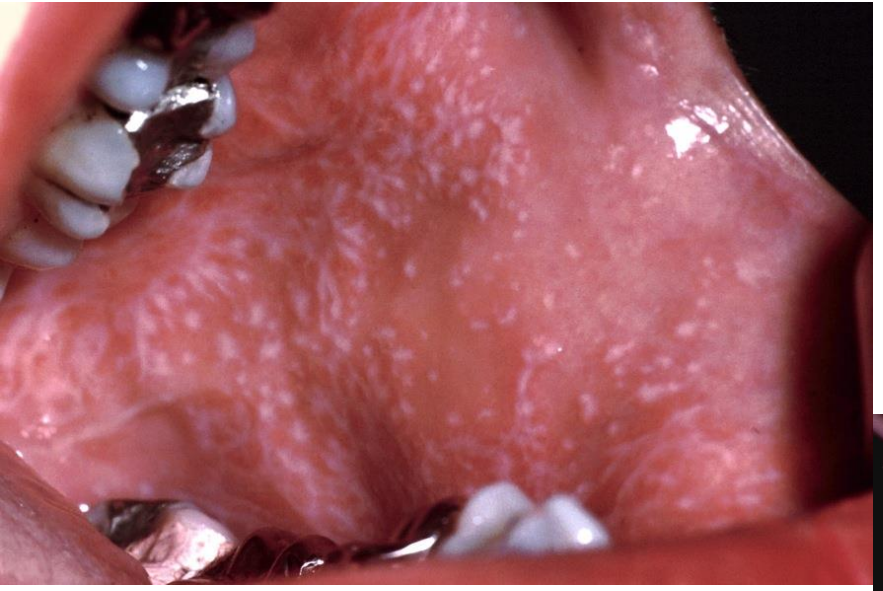

Pointillé

Réticulé

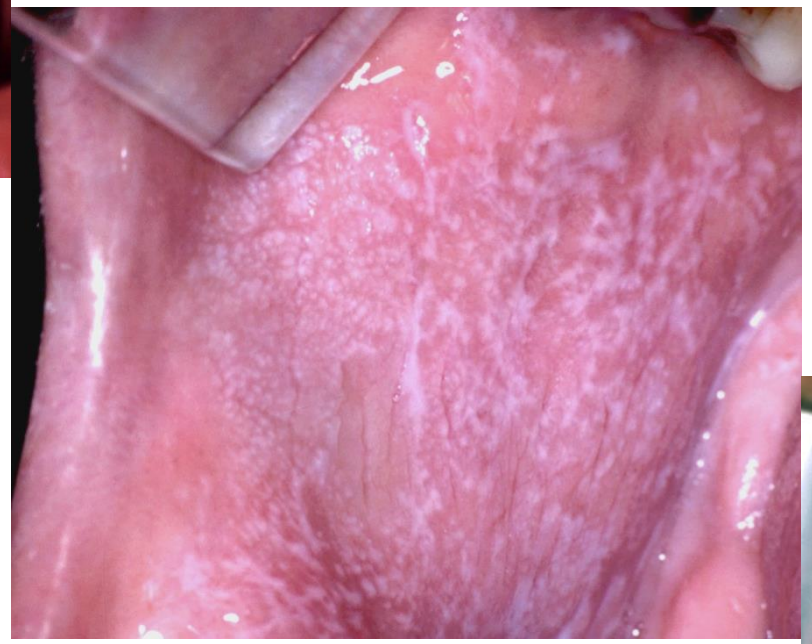

Circiné

Un peu plus ancien

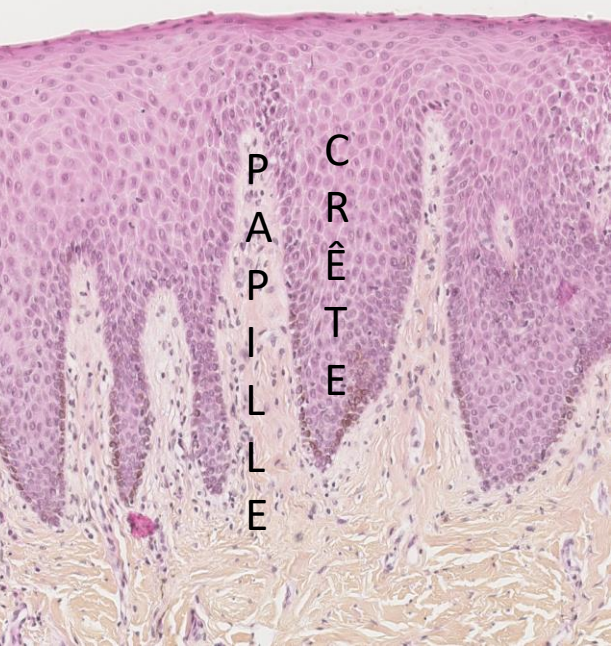

EPITHELIUM NORMAL

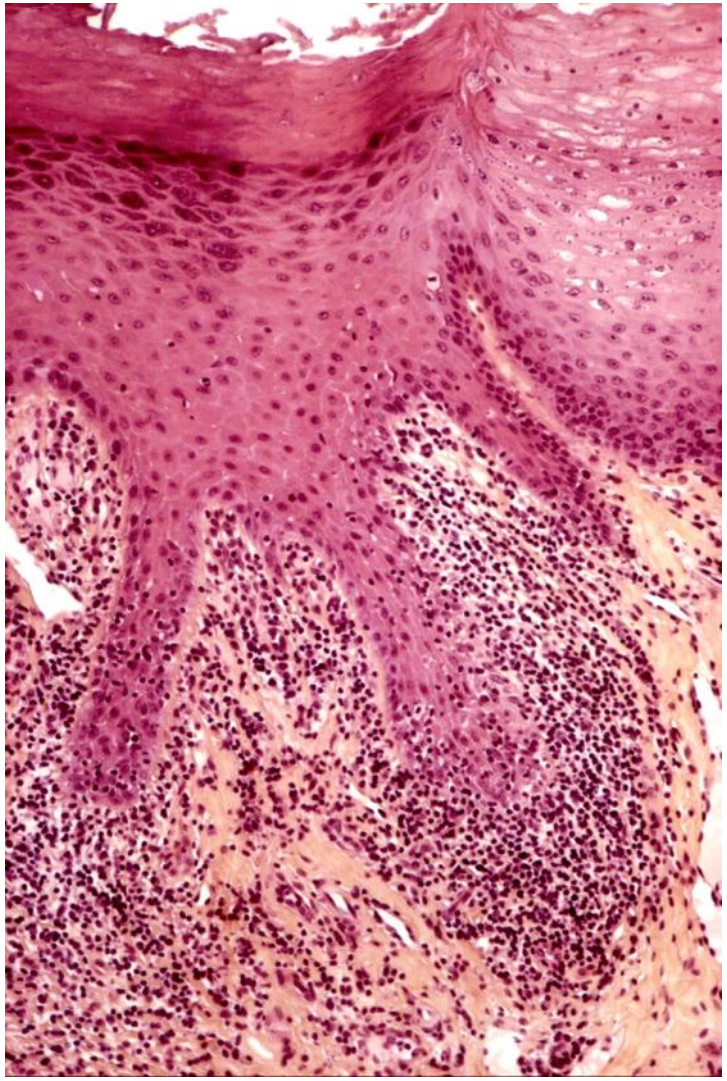

Lichen Récent

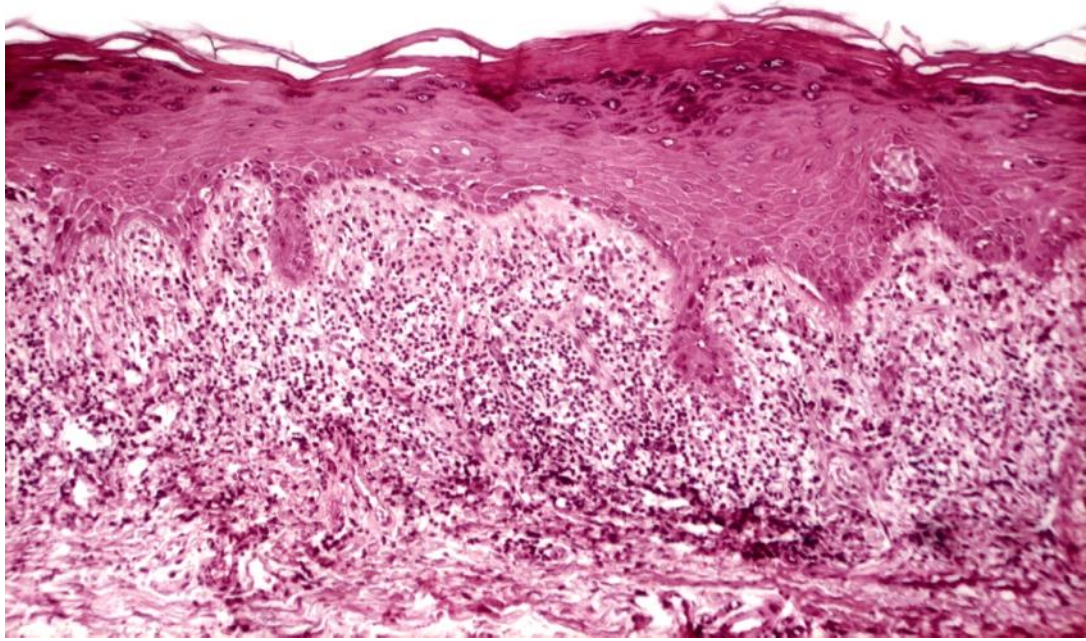

Après quelques années

Dendritique

« en feuille de fougère »

lichen assez ancien (10 - 20 ans)
encore ± actif

En plaques

Difficile à reconnaître
Surtout s'il n'y a plus de réseau
Parfois chez les lichéniens fumeurs

Plus ou moins d'hyperkératose

Phénomène de Koebner

(tabagisme/frottements/infections)

Fumeur de cigarettes

Parodontite

S’il y a un processus pathologique en plus, le diagnostic histologique se trouve compliqué

Dendritique

« en feuille de fougère »

lichen assez ancien (10 - 20 ans)
encore ± actif

En plaques

Difficile à reconnaître
Surtout s'il n'y a plus de réseau
Parfois chez les lichéniens fumeurs

= De plus en plus de kératinisation

Signes d'activité = d'inflammation en cours
« Lichen Plan Erythémateux »

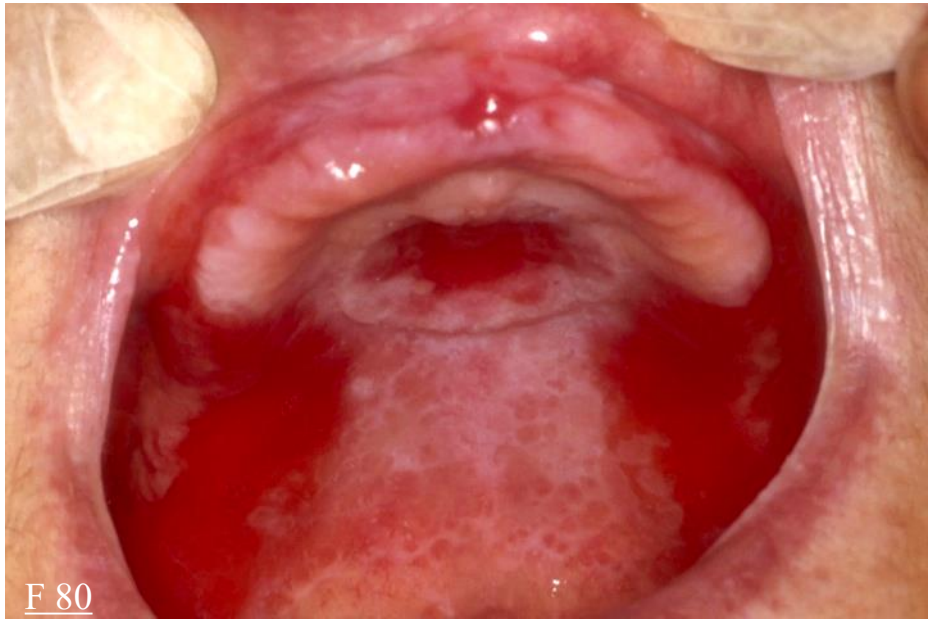
F 80

L'erythéme prédomine,
les stries blanches du LP moins visibles,
parfois réduites à de vagues marbrures

non érodé

F 36, syndrome V V G

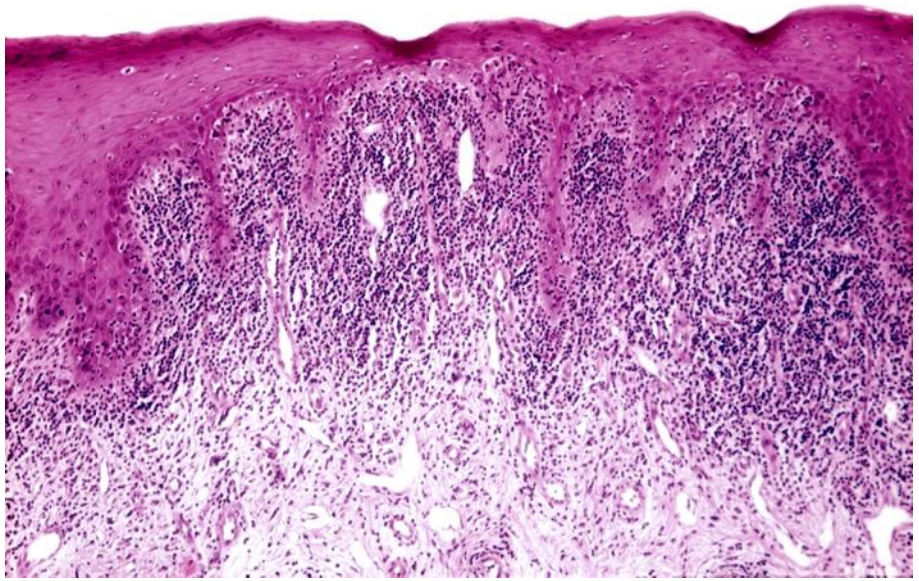

LICHEN PLAN :
Formes à activité marquée

= Plus d'inflammation, plus de nécroses, plus de possibilité d'érosion

Erosif mineur

Erosif majeur

+ Erosif dans le cadre d'un syndrome vulvo-vagino-gingival

+ Etendu à l'œsophage

+ Bulleux

LP érosif mineur

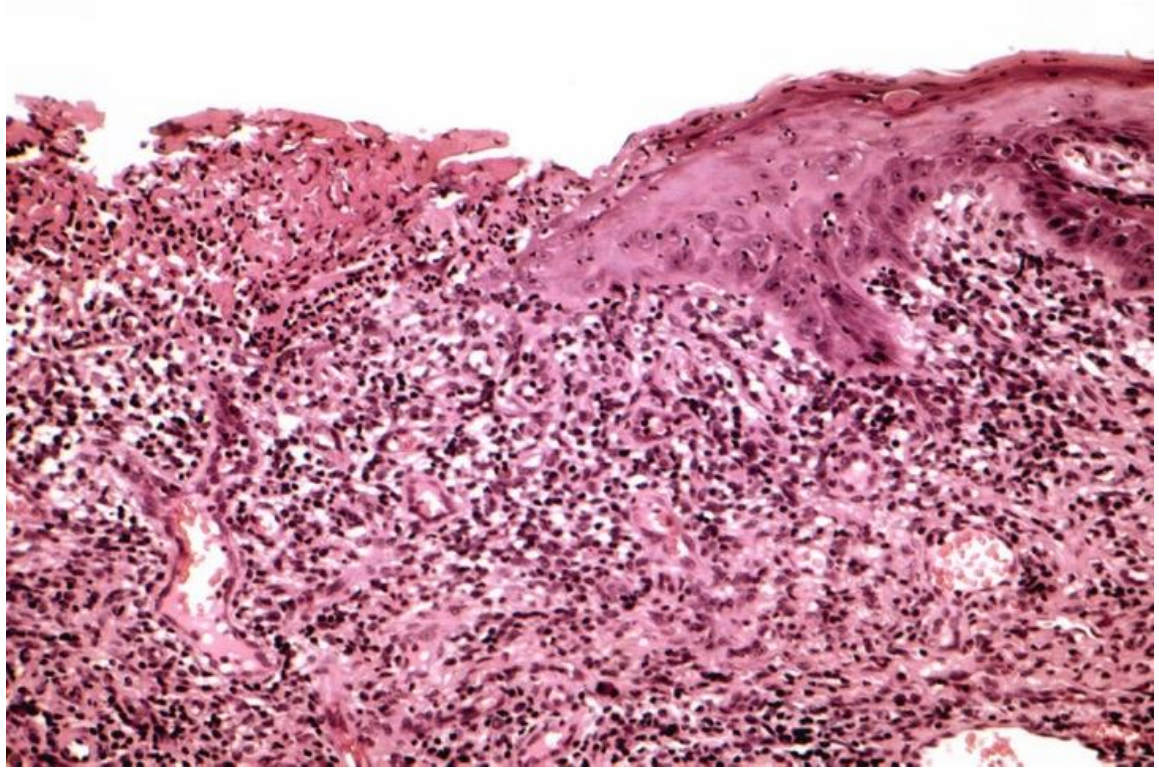

Si érosion : polynucléaires, fibrine
Erosion = le plus souvent pas d'aspect spécifique

LP bulleux

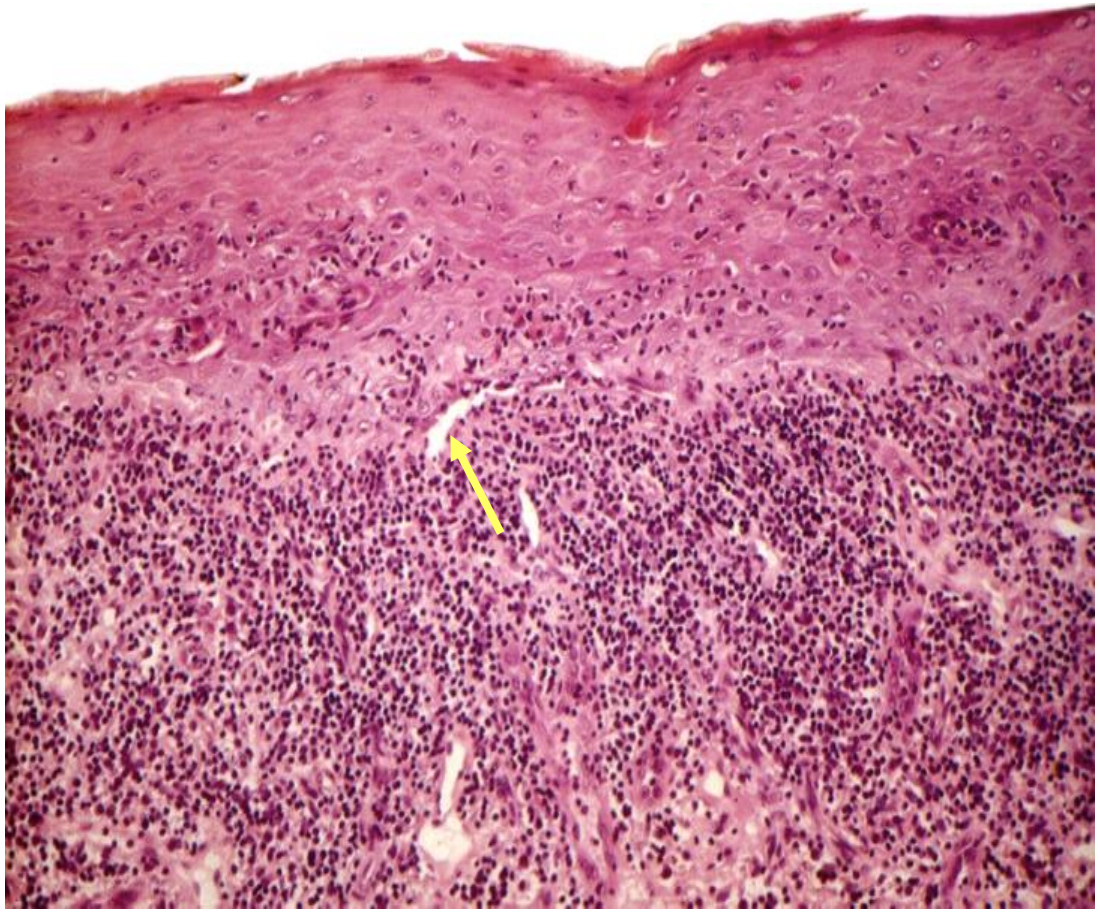

Bulle unique (ou peu nombreuses) de petite taille à contenu clair,

siégeant sur une zone de muqueuse atrophique et ± érythémateuse.

Histologie : décollement sous-épithélial.

IFD négative

LICHEN PLAN

Formes à activité réduite =
histologiquement sans ou avec peu d'inflammation lichénoïde

Atrophique

Hyperkératosique voire verruqueux

Hypertrophique

Pigmenté (nigricans)

LP atrophique

Atrophie épithéliale =
Dépapillation de la langue
souvent marginale et symétrique
Perte de la peau d'orange de la gencive
avec aspect lisse et +/-brillant

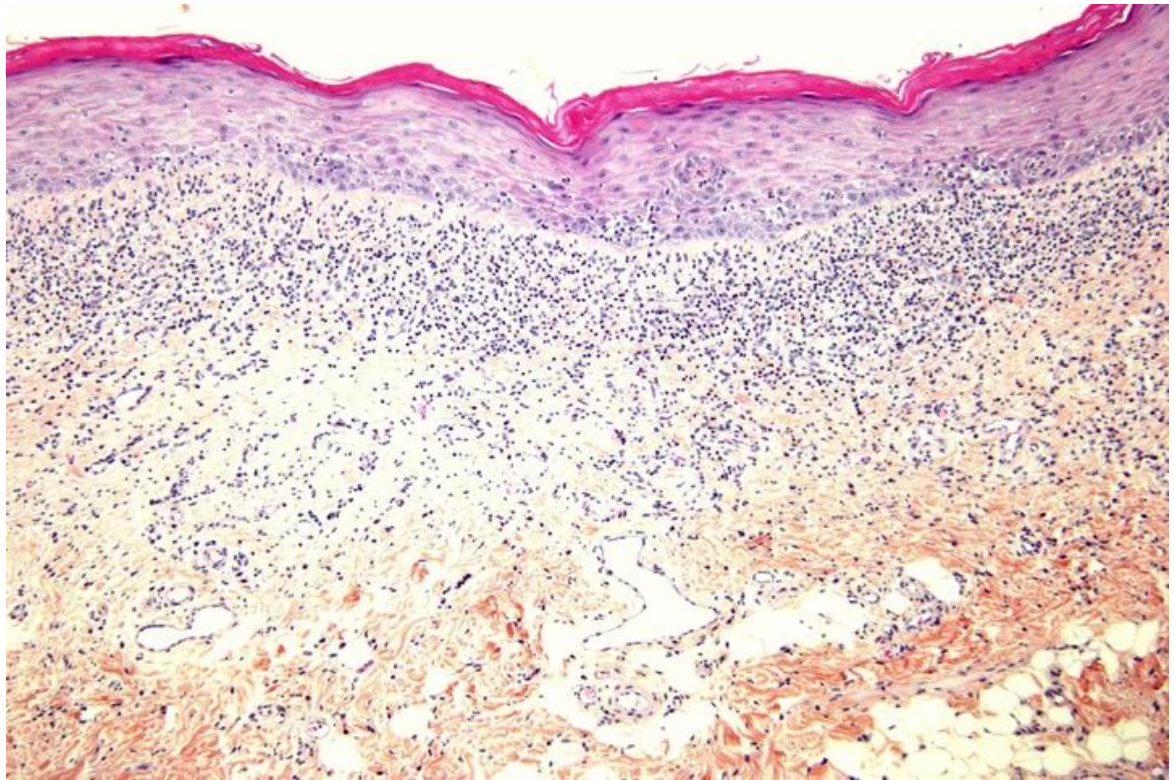

LP atrophique

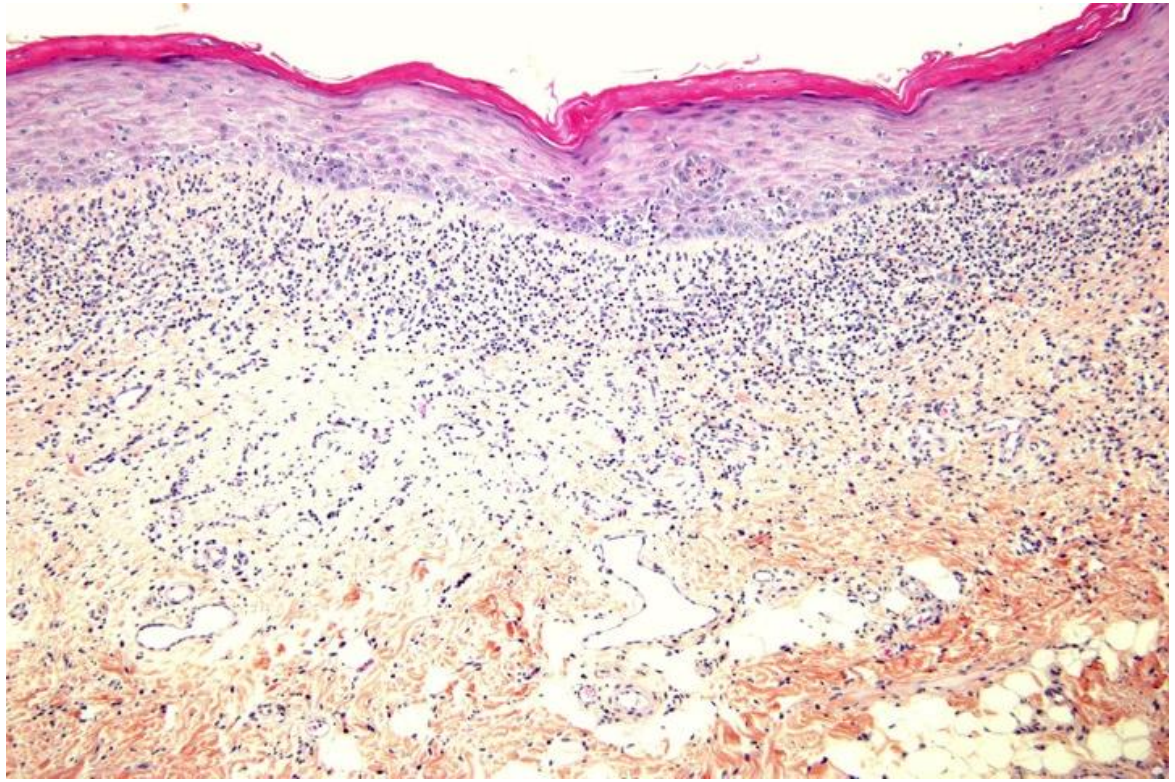

Infiltrat en bande
Hyperkératose

LPB atrophique et fibreux

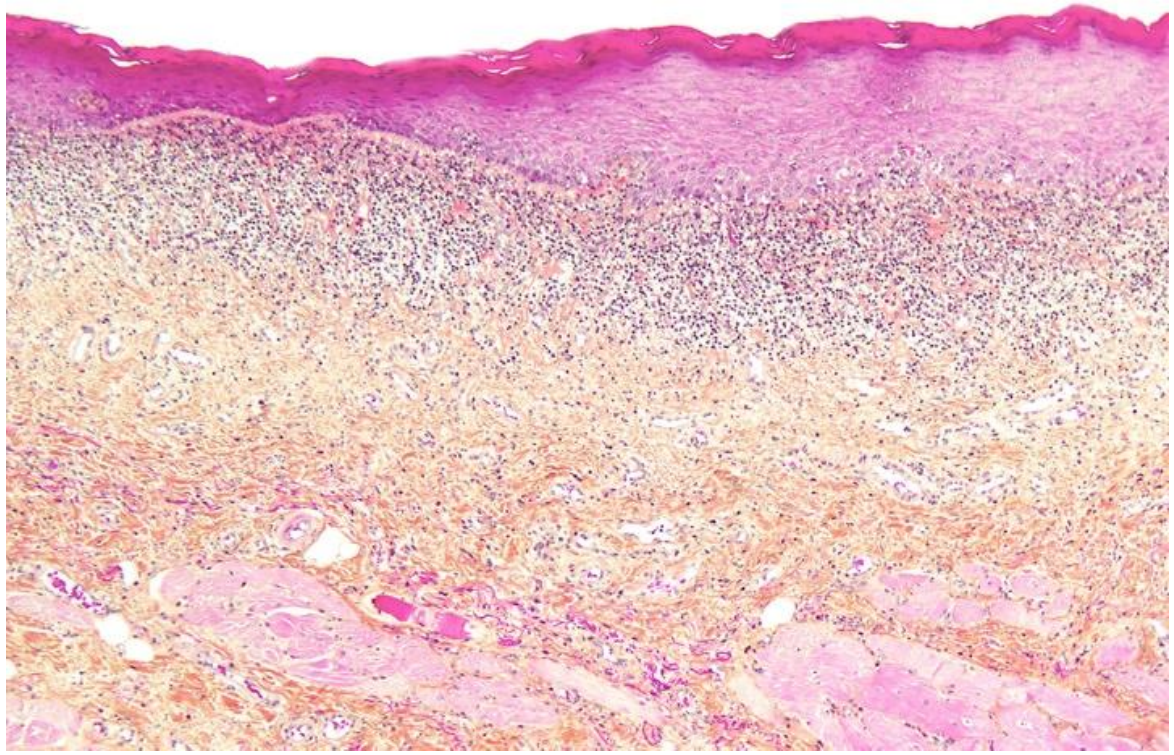

LP hyperkératosique

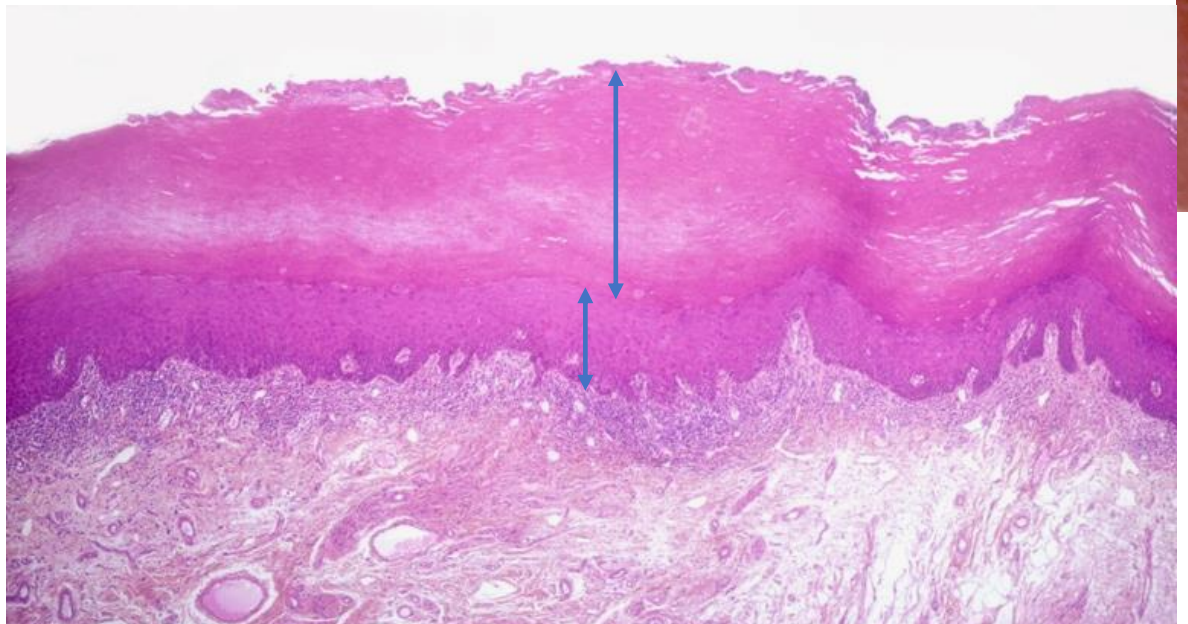

LP hypertrophique

Classique sur la peau, rare ou méconnu sur la muqueuse buccale,
Souvent diagnostiqué "leucoplasie" ou "papillomatose »
Sur un lichen plan ancien

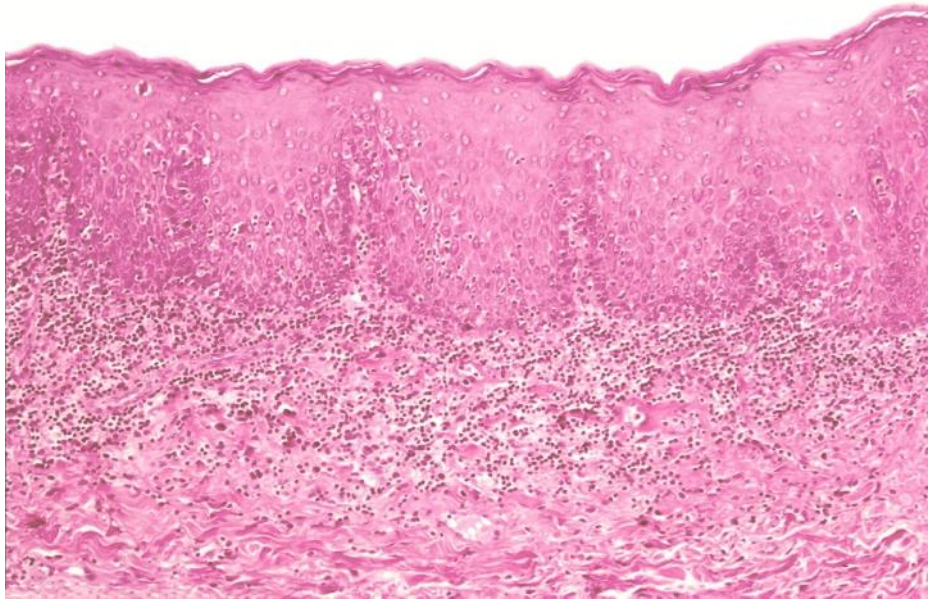

LP pigmenté ("LP nigricans")

chez sujets bruns

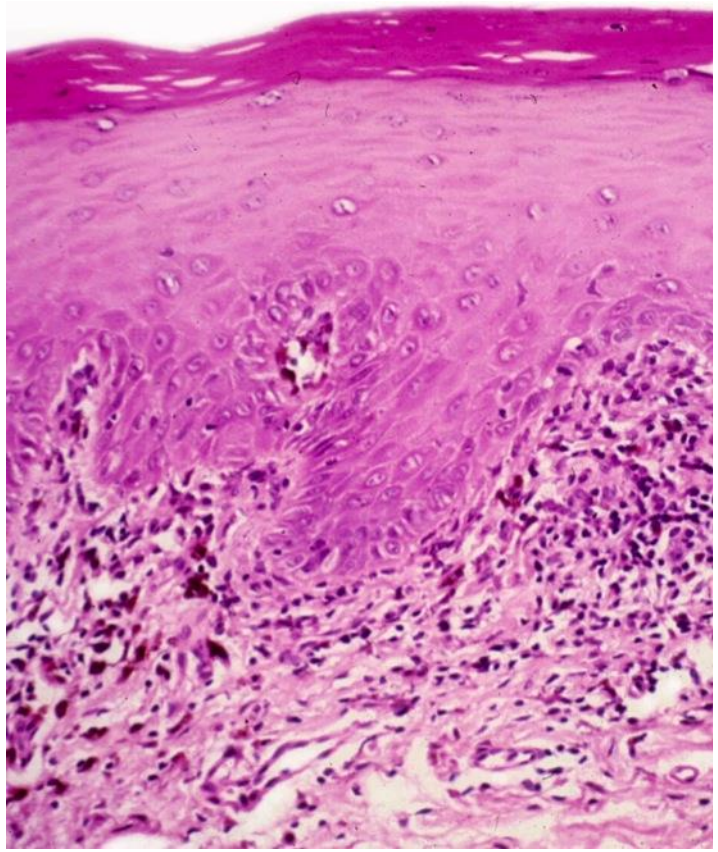

mélanophages

La pigmentation apparaît parfois sur un LP assez récent

mais souvent sur un LP ancien, et persiste habituellement sur un état post-lichénien

ETAT POST LICHENIEN

Atrophie épithéliale

Dépapillation marginale symétrique de la langue
Fine kératose

Fine kératose, au travers laquelle transparaît un peu la teinte "foie gras" de la fibrose du chorion

Fibrose

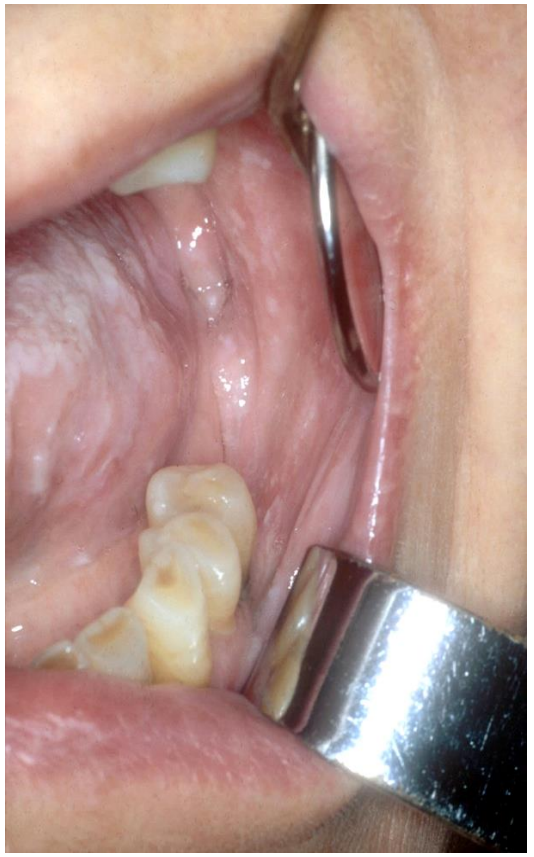

Rétraction fibreuse du cul-de-sac vestibulaire

Diminution de l'ouverture buccale **et de la capacité de protraction de la langue**

État post-lichénien

Épithélium atrophique
Basale rectiligne

Fibrose étendue du chorion

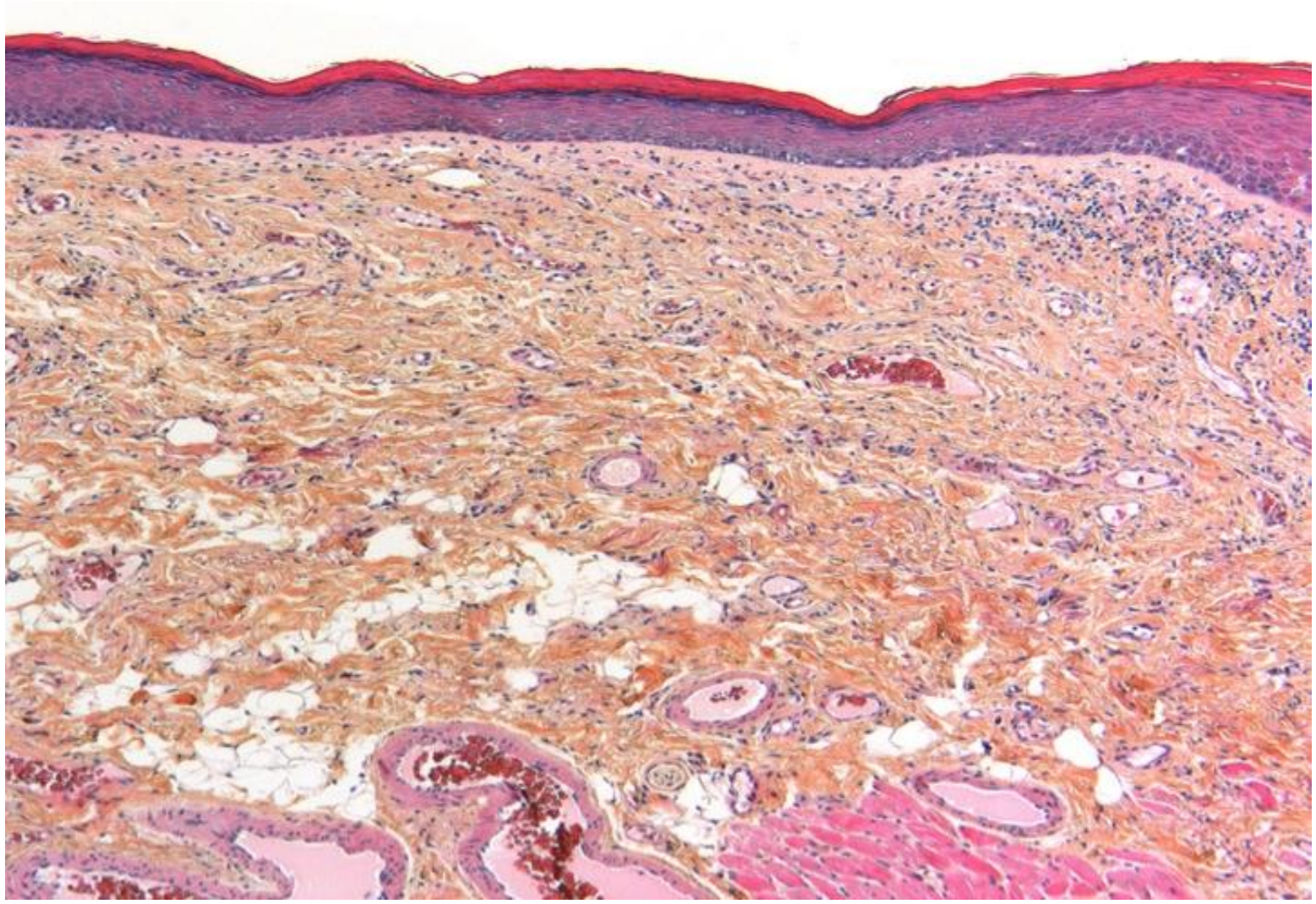

Disparition plus ou moins complète des signes d’activité

Signes d’activité

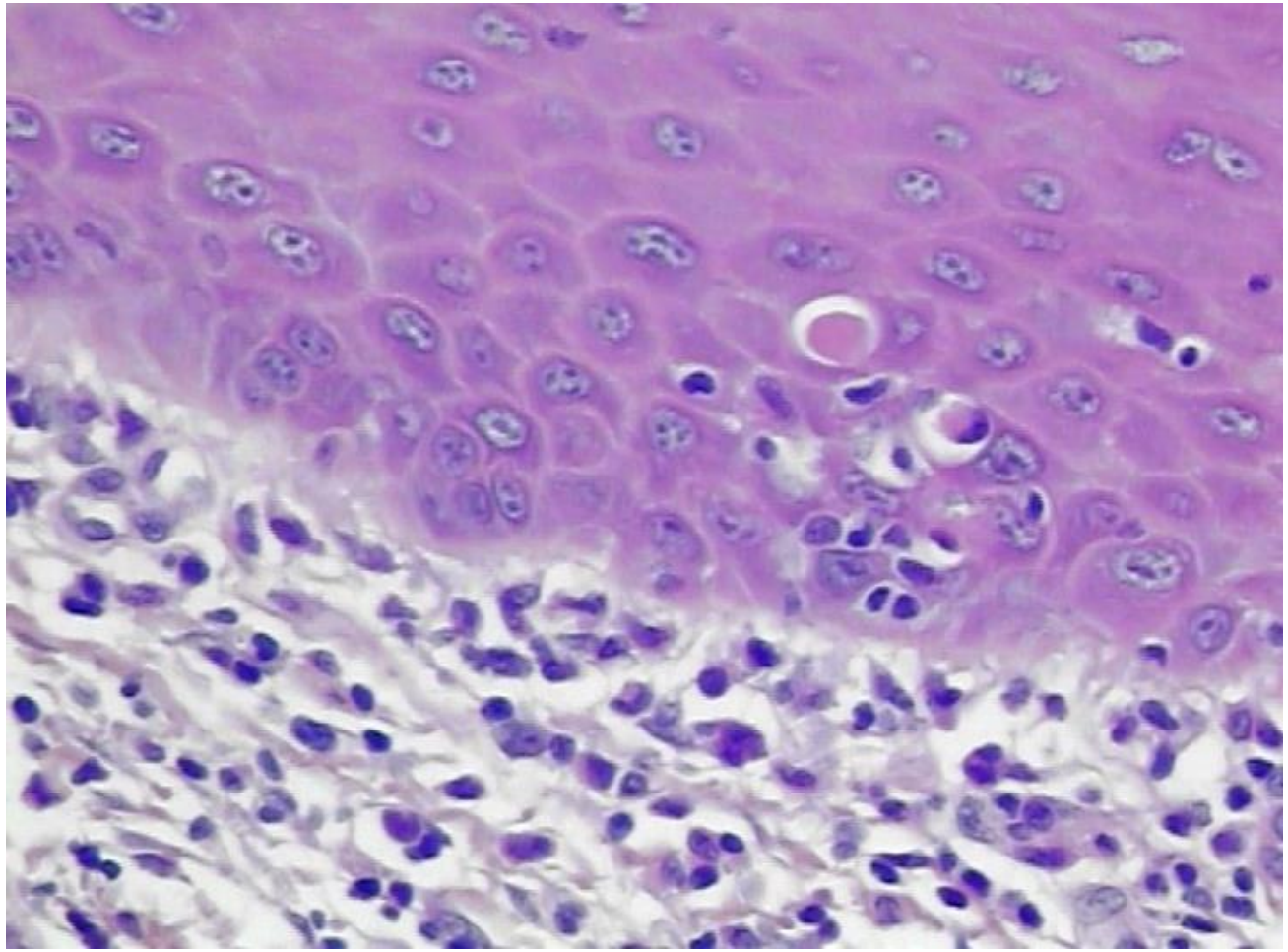

Vous comprenez que c’est un diagnostic qui peut être difficile pour les anapaths



GEMUB

GROUPE D'ÉTUDE DE LA MUQUEUSE BUCCALE

Recommandations pour la prise en charge du lichen oral

Recommandations courtes

Dans la littérature :
secondaire, induit, de contact, idiopathique

Choses qui ressemblent au lichen plan, clinique et/ou histologiquement

Vrai lichen plan oral LPO

et

Lésion lichénoïde orale LLO
= tous les critères du LPO ne sont pas réunis
- soit une cause est trouvée et si doncdisparition si la cause cesse d'exister LLOI = induite
- soit pas de cause retrouvée ????

GEMUB : Diagnostic positif du lichen plan oral (LPO)

Clinique quand l'aspect est typique en réseau

Alors biopsie non utile ou non nécessaire

MAIS

Pour parler de lichen plan oral, il faut que la clinique et l'histologie concordent

Sinon on parle de **LLO = Lésions Lichénoïde Orale**

soit clinique = lichen	mais histo pas convaincante
soit clinique = pas très lichen	mais histo lichénoïde

Lésions Lichénoïdes Orales Induites
LLOI

Lésions Lichénoïdes Orales Induites
LLOI

RÉACTIONS DE CONTACT LICHÉNOÏDES

AUX AMALGAMES DENTAIRES

ET AUX AUTRES MATÉRIAUX DENTAIRES OU PROTHÉTIQUE (PLATINE, OR, RÉSINES)

RÉACTIONS MÉDICAMENTEUSES LICHÉNOÏDES

Réactions lichénoïdes de contact

Coll R Küffer

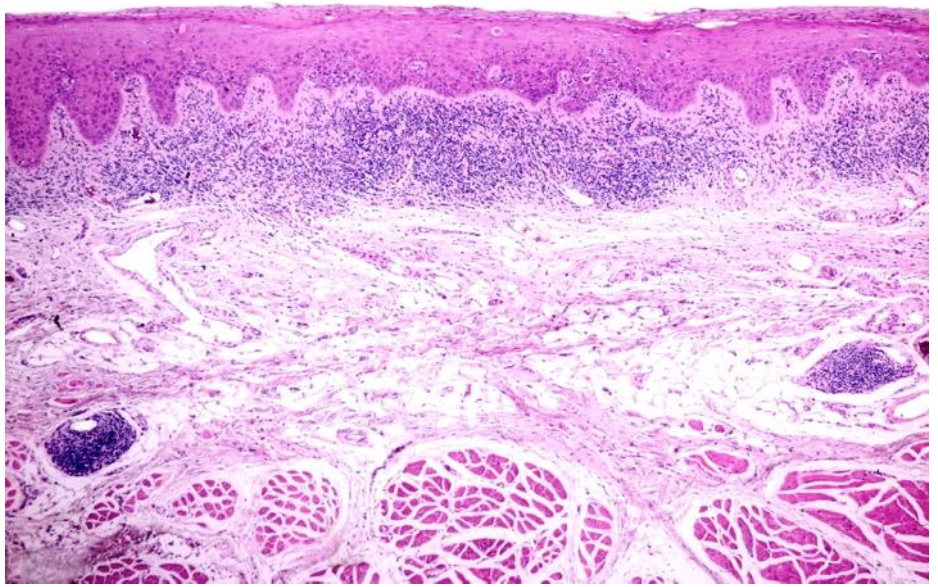

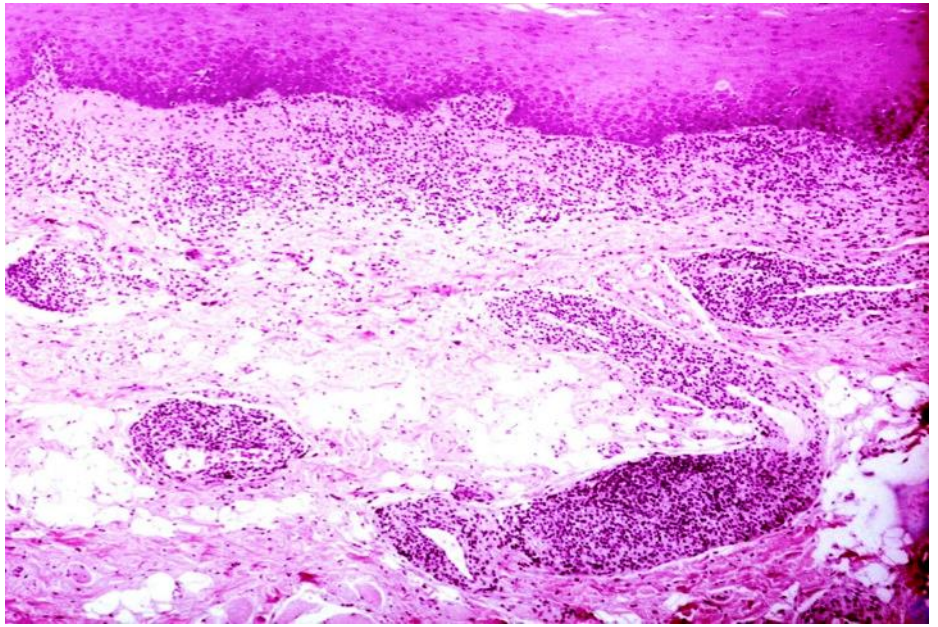

Rien d’autre que ce petit indice :
infiltrat nodulaire en profondeur

Rotim Acta Clin Croat 2015
Oral lichen planus and oral lichenoid reaction-an update

Signes histologiques différentiels :

Infiltrat plus profond

Plus d'éosinophiles, de plasmocytes et de polynucléaires

Plus d'hyperkératose

Plus de capillaires congestifs en profondeur

Plus de mastocytes dégranulés

≠

Ghazi Indian J Othlaryngol Head Neck Surg 2024
Histologic and histomorphometric comparative study of Oral lichen planus and oral lichenoid reactions

75 cas : 25 lichens plans + 25 réactions lichénoïdes et 25 contrôles sains

Rien de significativement différent entre lichénoïde réactionnel et vrai LP

De l'immunohistochimie pour distinguer lichen plan oral (LPO) des lésions lichénoïdes (LLO) ?

Kemppainen J Oral pathol Med 2024

Expressions of programmes death ligant 1 5PDL1) and indoleamine 2,3-dioxygenase (IDO) in oral lichen planus and oral lichenoid lesions

PD-L1 et Indoleamine dioxygenase sont augmentés en immunohistochimie dans les couches basales et suprabasales des lichen plan (39 cas) et des lésions lichénoides (29 cas)
Et ceci **plus dans lichen plan que dans lésions lichénoïdes, p**ar rapport aux normaux 9 cas

Rotim Acta Clin Croat 2015

Oral lichen planus and oral lichenoid reaction-an update

Dans le vrai lichen plan, immunomarquages : **plus de P53, de bcl-2 et de COX-2**

Saleh Oral Health 2024

Comparative immunohistochemical expression of Beta Catenin and CD163 between dysplastic and non dysplastic oral lichen planus and lichenoid lesions

	Lichen plan	Lésions lichénoïdes
Béta-caténine	+	++
Macrophages CD163	++	+

CONCLUSION

Alberdi-Navarro. Med Oral Patol Oral Cir Bucal 2017
Histopathological characterization od the oral lichenoid disease subtypes and the relation with the clinical data

85 lésions lichénoïdes

L'aspect histopathologique de cette affection n'est pas spécifique et ne nous autorise pas à distinguer différents sous-types
La seule raison de biopsier est de chercher si néoplasie intraépithéliale ou carcinome

Lésions Lichénoïdes Orales Induites
LLOI

RÉACTIONS DE CONTACT LICHÉNOÏDES

AUX AMALGAMES DENTAIRES

ET AUX AUTRES MATÉRIAUX DENTAIRES OU PROTHÉTIQUE (PLATINE, OR, RÉSINES)

CHIQUE

RÉACTIONS MÉDICAMENTEUSES LICHÉNOÏDES

Tabac non fumé

Tabac à mâcher

Feuilles broyées,
Plaques ou rouleaux de tabac compact
+/- arôme ajouté

Tabac à chiquer

10-30 minutes, dans le vestibule
On avale ou on recrache le « jus »

Chique de bétel

Noix d'arec
Tabac
Chaux
Dans une feuille de bétel

Kératose du chiqueur (ici de tabac)

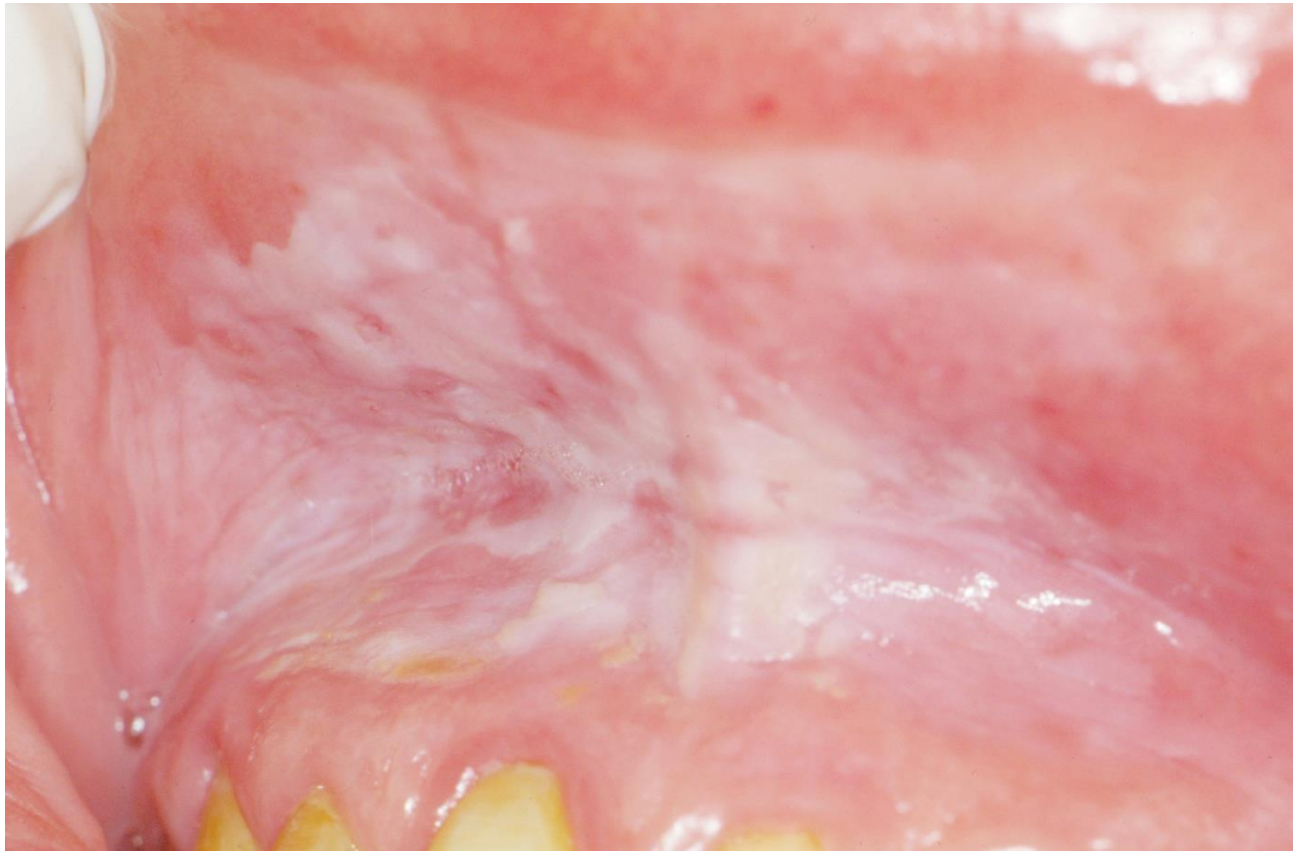

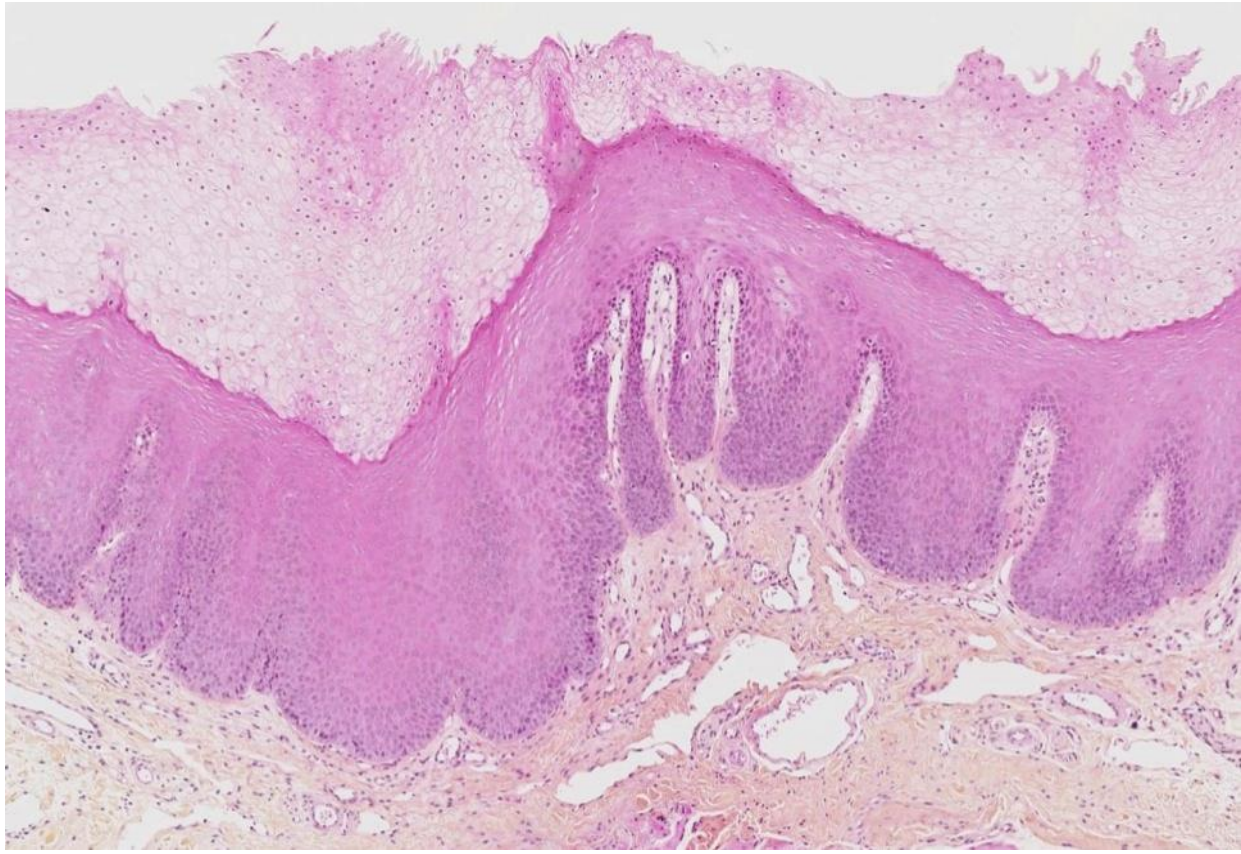

Tabac
Bétel

Chewing gum
Nicorettes
Clou de girofle
Autres ?

Unveiling mysteries of Quid-induced lichenoid reactions : a cross-sectional study
AIJAZ J Pharm Bioallied Sci 2024

Lésions lichénoïdes cliniques et histologiques
chez 9% de 935 chiqueurs de Bétel

Lésions Lichénoïdes Orales Induites
LLOI

RÉACTIONS DE CONTACT LICHÉNOÏDES

-AUX AMALGAMES DENTAIRES

- AUX AUTRES MATÉRIAUX DENTAIRES OU PROTHÉTIQUE (PLATINE, OR, RÉSINES)

- CHIQUE

RÉACTIONS MÉDICAMENTEUSES LICHÉNOÏDES

Médicaments que l'on peut suspecter

Antibiotiques, antibactériens
- Acide para-aminosalicylique
- Ethambutol
- Isoniazide
- Streptomycine°
- Sulfamethoxazole
- Tétracycline

Antidépresseurs
- Escitalopram
- Lithium

Antifongiques
- Amphotéricine B
- Kétoconazole° +

Antihistaminiques
- Cimetidine
- Cinnarizine
- Triprolidine

Antihypertenseurs

Bêta-bloquants
- Acébutolol
- Aténolol
- Oxprenolol
- Practolol °
- Propanolol°

( )° : Médicament retiré ou obsolète

Inhibiteurs de l'enzyme de conversion
- Captopril
- Enalapril

Autres Antihypertenseurs
- Méthyldopa ++
- Labétalol

Anti-Inflammatoires non stéroïdiens
- AINS divers ++
- Fenclofenac
- Indométacine
- Naproxen
- Phénylbutazone
- Rofécoxib +

Antipaludéens
- Chloroquine
- Hydroxychloroquine
- Pyriméthamine
- Quinine
- Quinacrine (Mépacrine) +++

Antipsychotiques

Phénothiazines
- Chlorpromazine
- Lévomépromazine
- Métopromazine°

Benzodiazépines

Lorazépam

Diurétiques

Furosémide

Spironolactone

Thiazidiques

Chlorothiazide +

Hydrochlorothiazide +

"Sels d'or"

Auranofine° ++

Aurothiopropanolsulfonate +++

Sulfamides Hypoglycémiants

Chlorpropamide

Tolbutamide

AUTRES

Adalimumab

Allopurinol ++

Amiphénazole ++

Carbamazépine

Clopidogrel

Flunarizine

Imatinib ++

Interféron alpha +

Lévamisole° +

Nicergoline

Pénicillamine +++

Pyritinol (Encéphabol)

Quinidine

ETC

Autres Lésions Lichénoïdes Orales
Lupus erythémateux

Les lésions ont des bords pinceautés :
c'est là qu'il faudrait biopsier

Cliniquement ressemble au lichen,
mais topographie différente
plus au milieu de la joue qu'en arrière
ou dans la zone médiopalatine

Coll C Husson

Lupus erythémateux

55 ans
deux lésions blanches des faces internes des joues, postérieures, depuis 3 mois

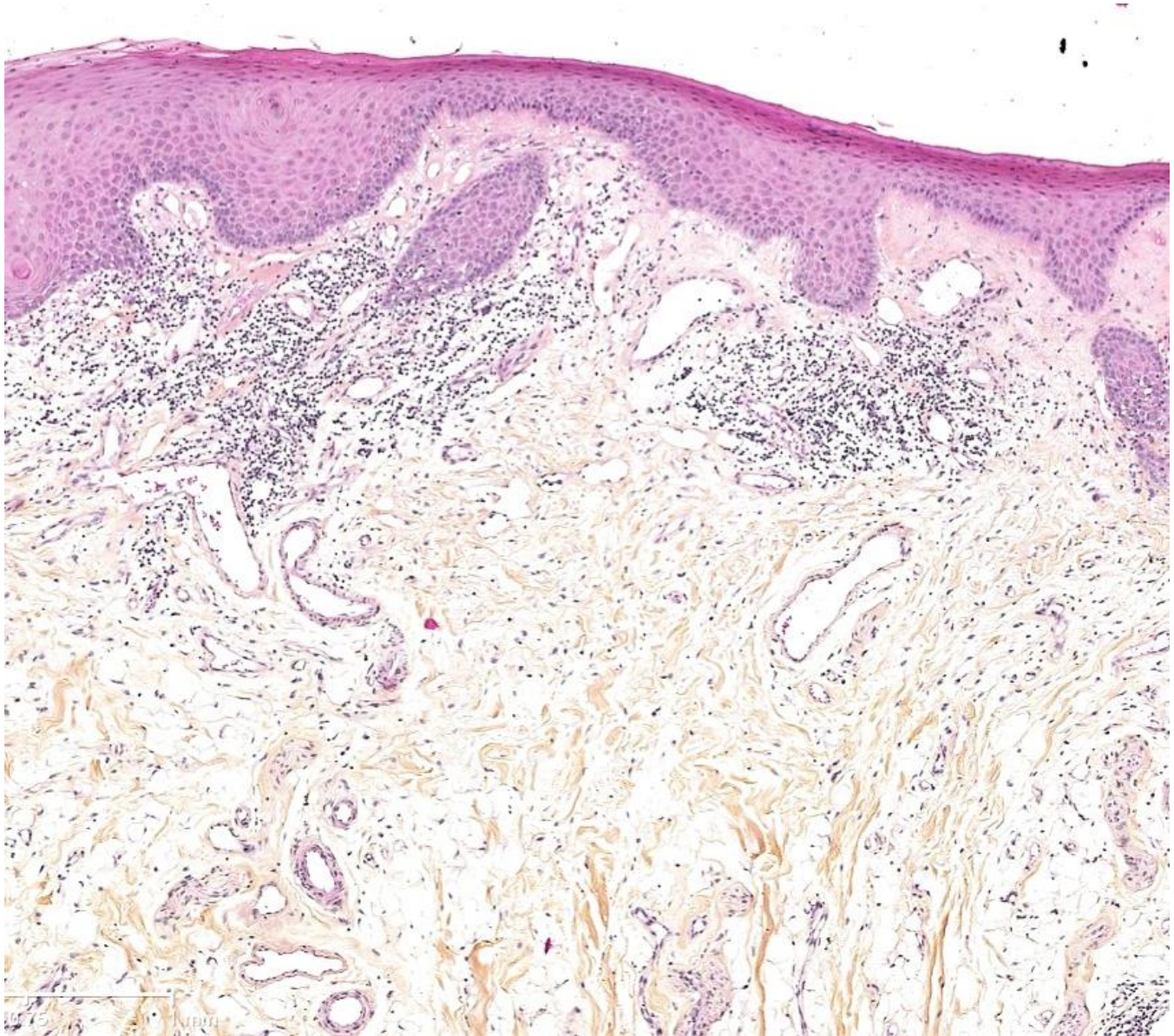

Lupus erythémateux

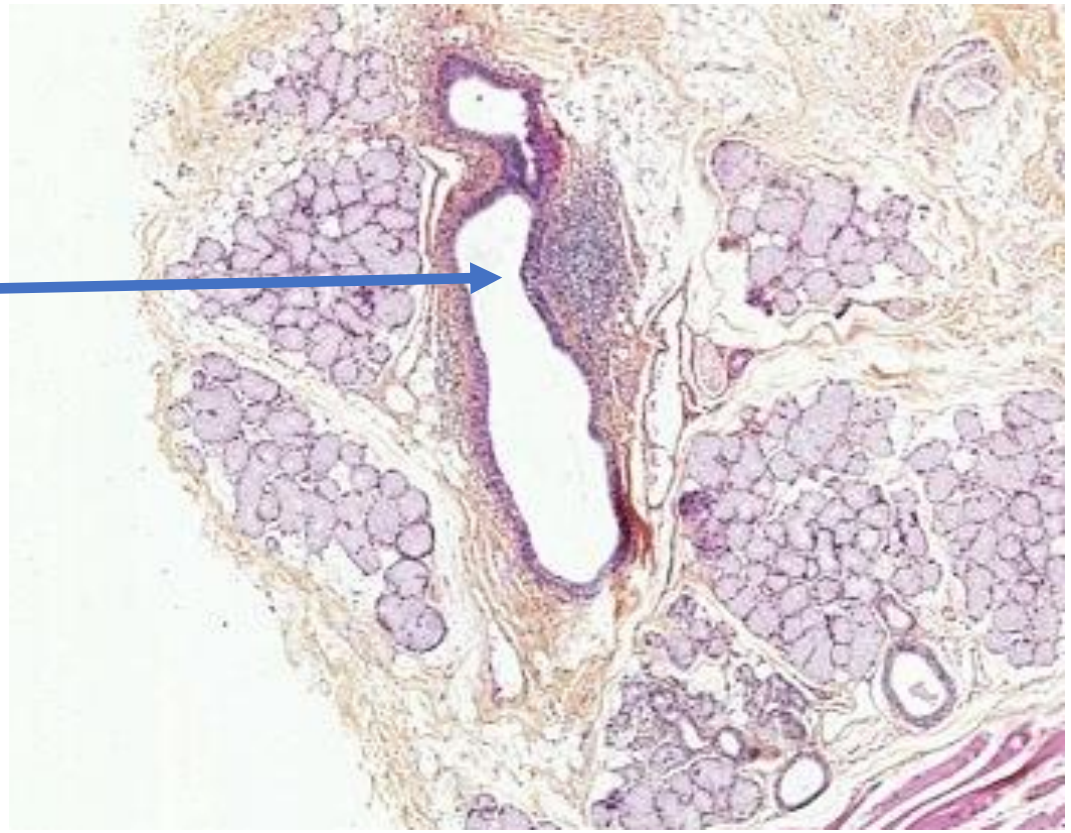

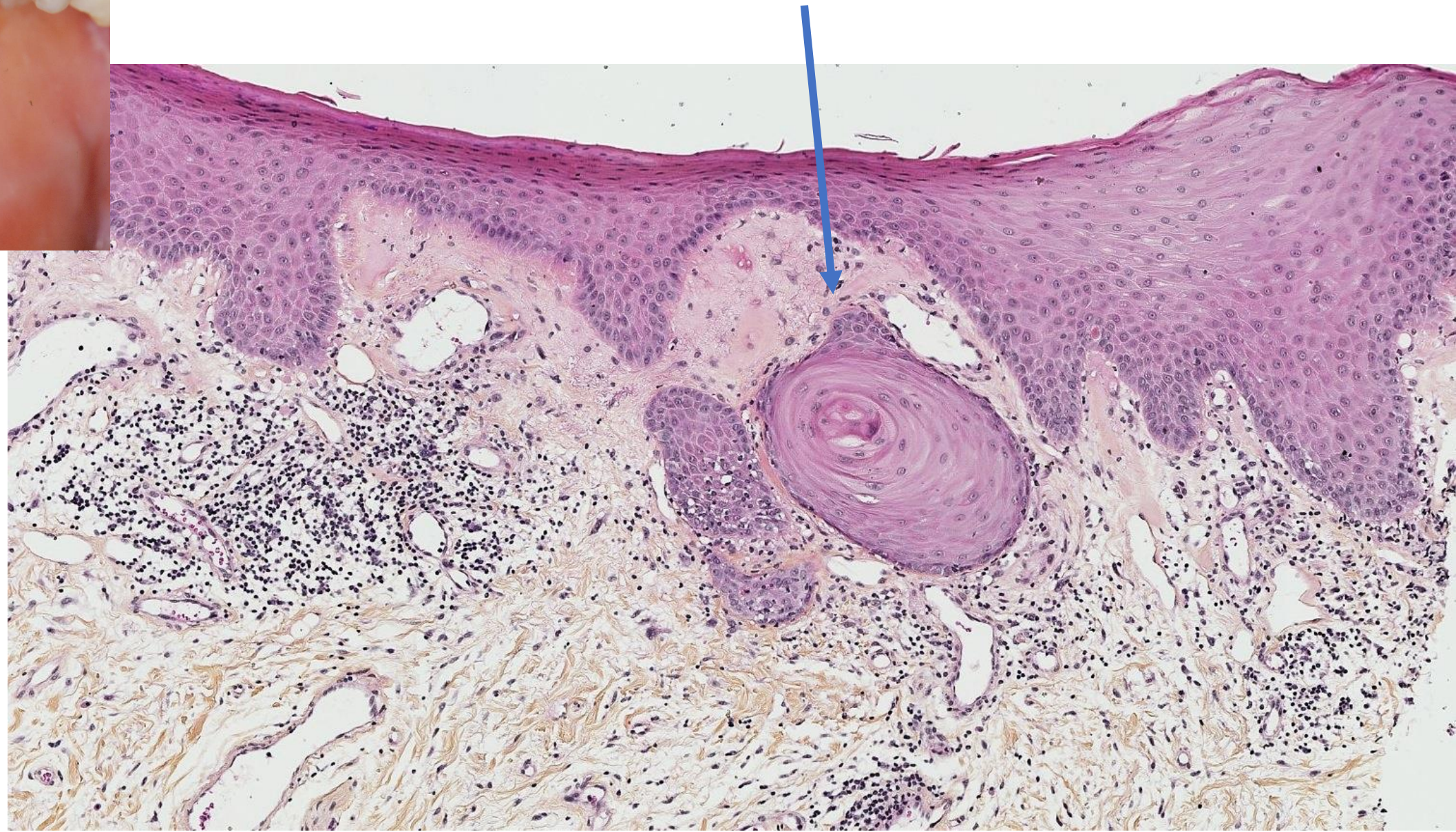

LUPUS ERYTHEMATEUX CHRONIQUE
Signes histologiques particuliers

hyperkératose orthokératosique
en « clou »

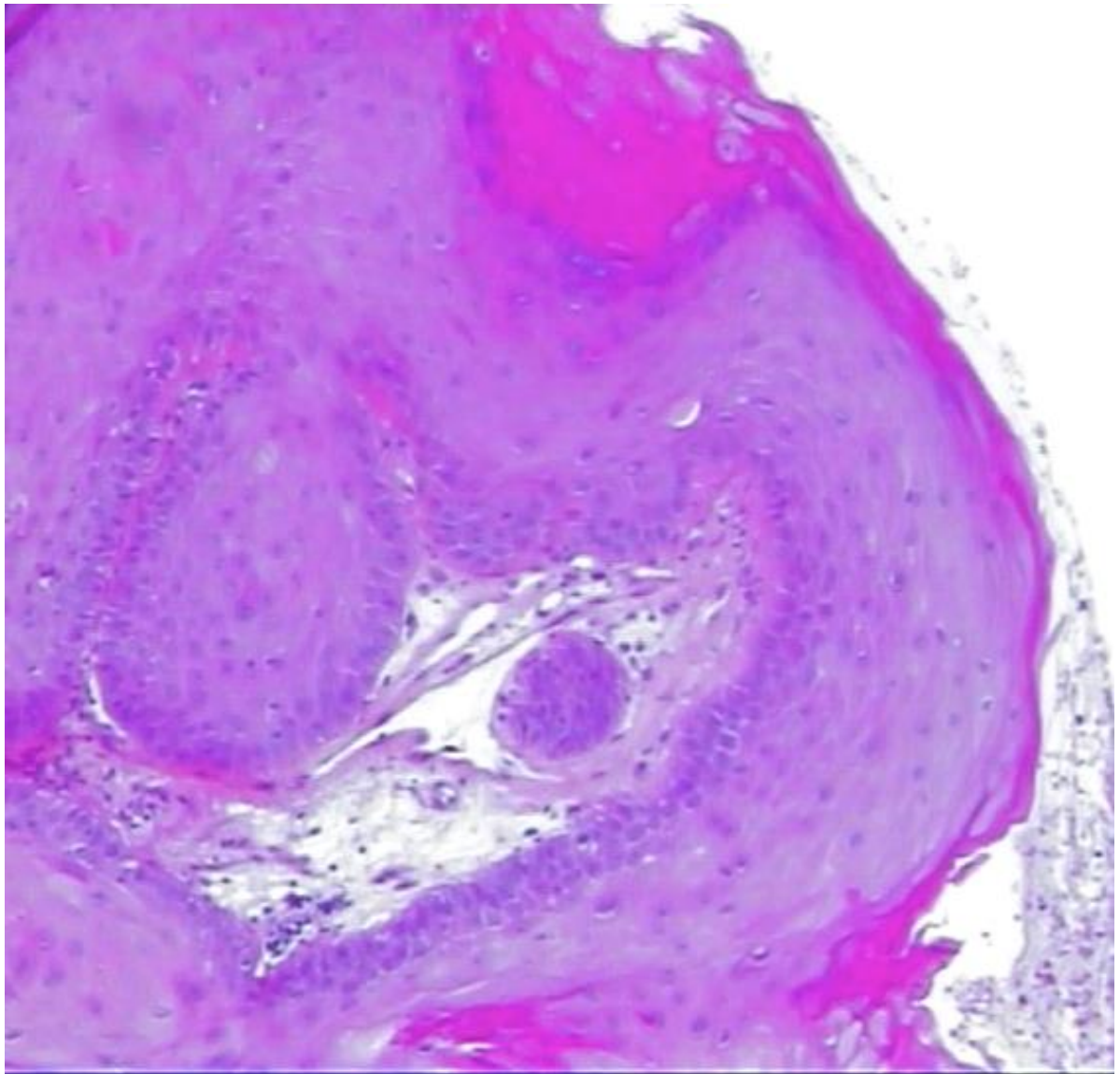

LUPUS ERYTHEMATEUX CHRONIQUE
Signes histologiques particuliers

Œdème du chorion

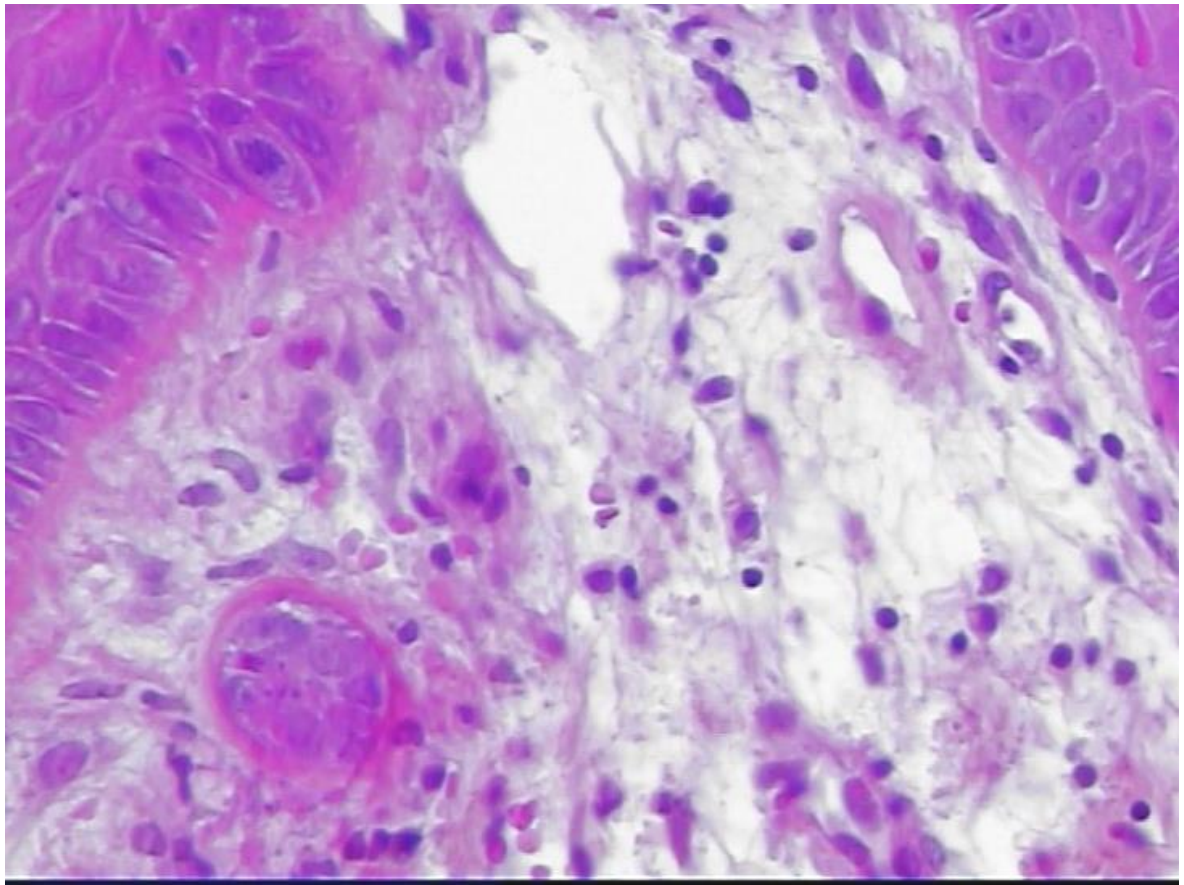

Capillaires dilatés

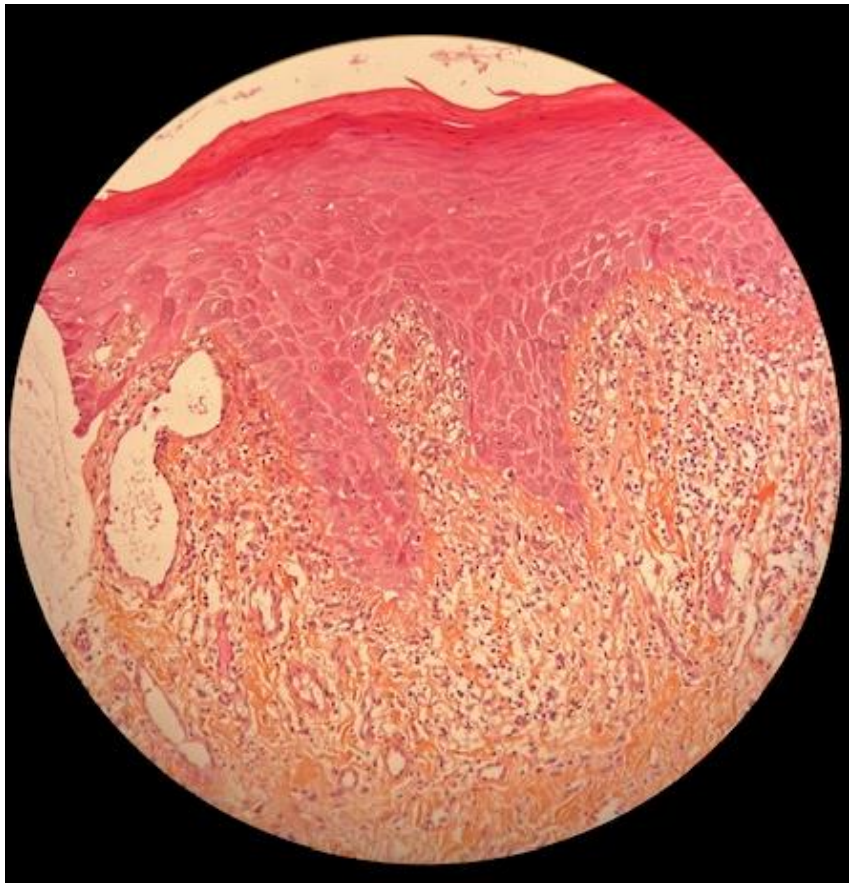

LUPUS ERYTHEMATEUX CHRONIQUE
Signes histologiques particuliers

Membrane basale au PAS

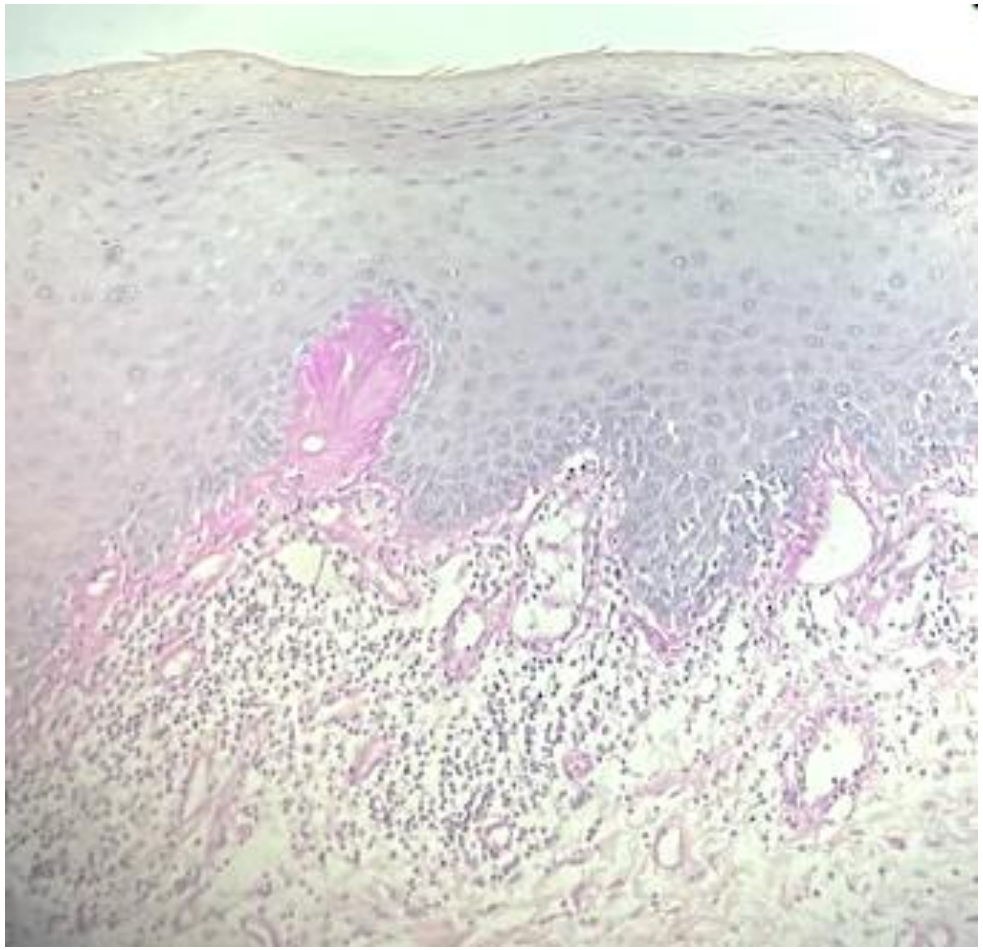

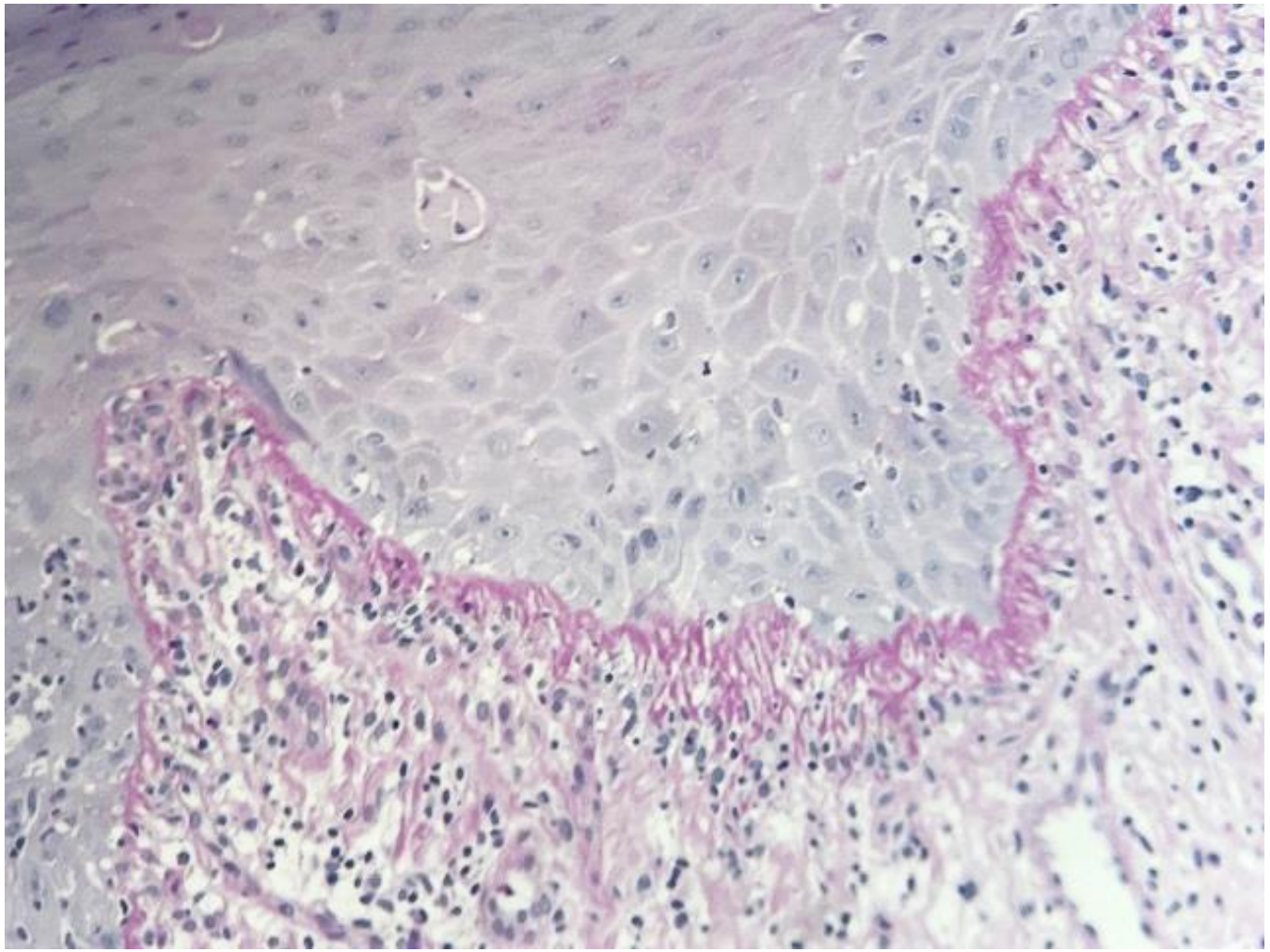

LUPUS : IMMUNOFLUORESCENCE DIRECTE

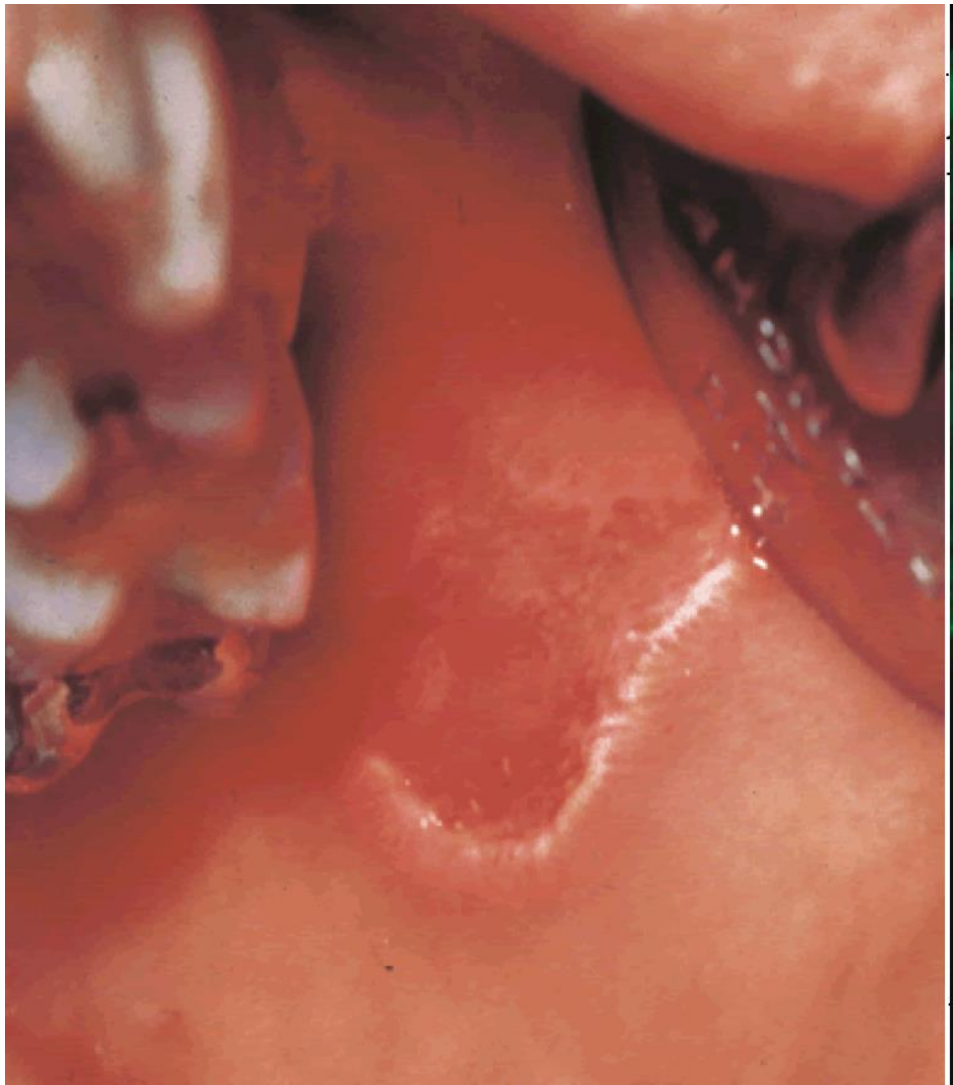

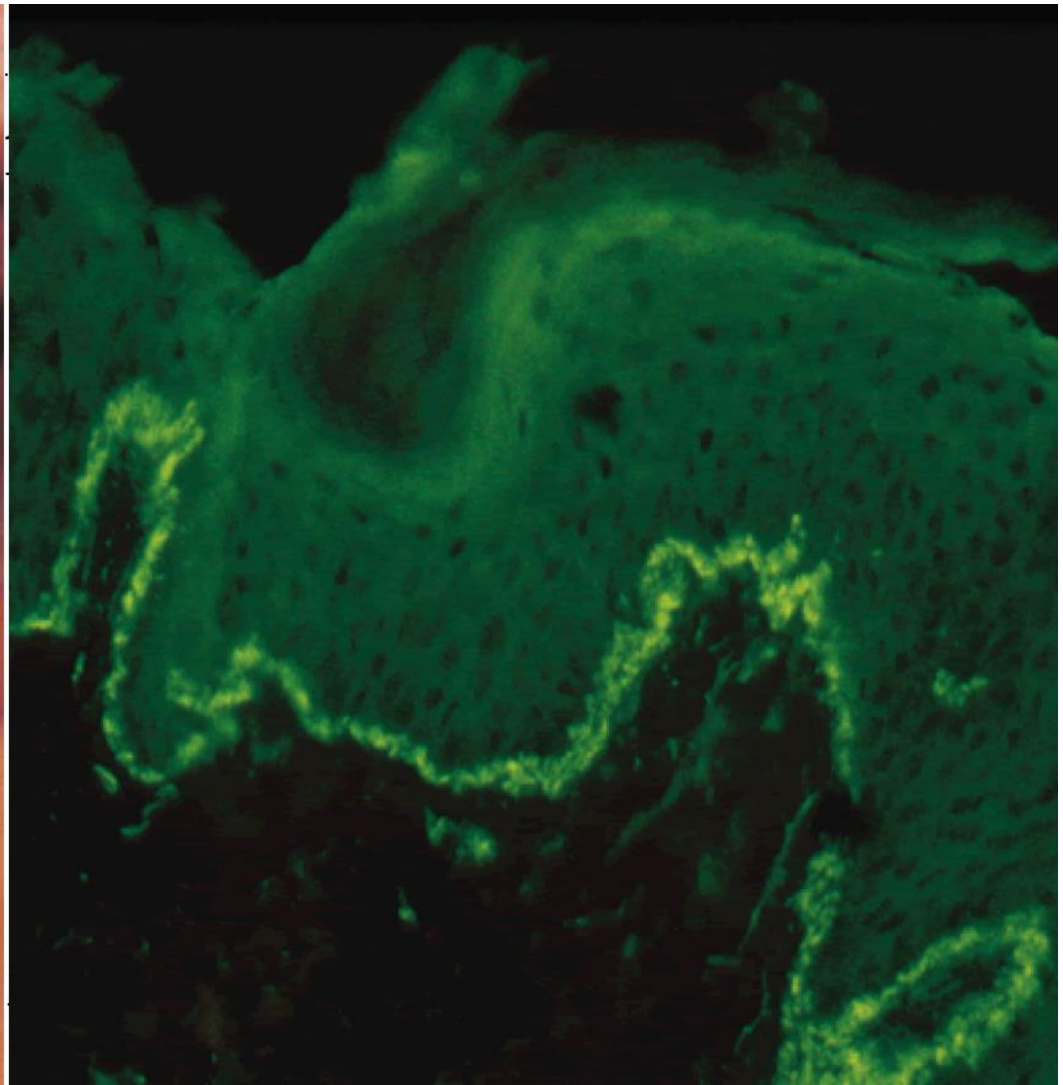

Coll S Boisnic

Lupus ou lichen ?

Lésions codées lupus et lichen

10/12

Donc 2/12

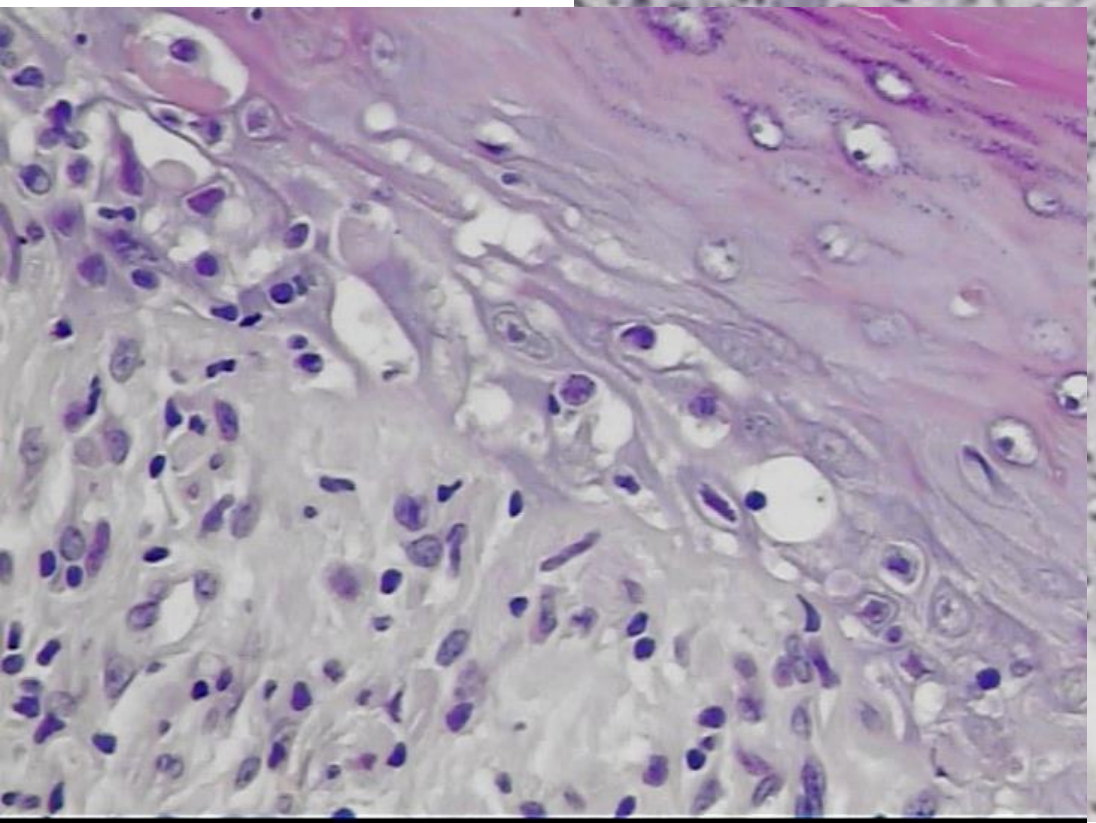

Autres Lésions Lichénoïdes Orales
GVH

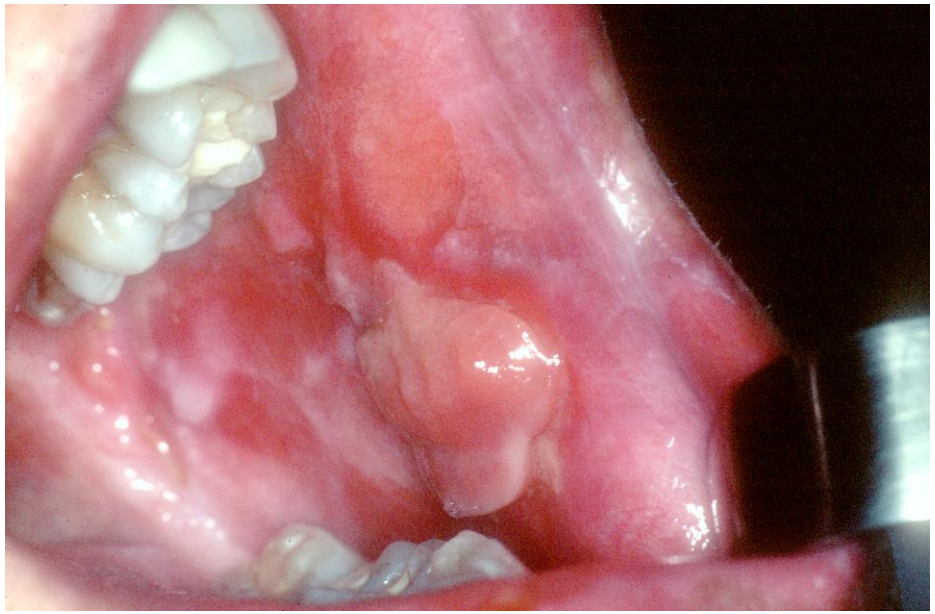

Comme LP majeur

Fibrose finale

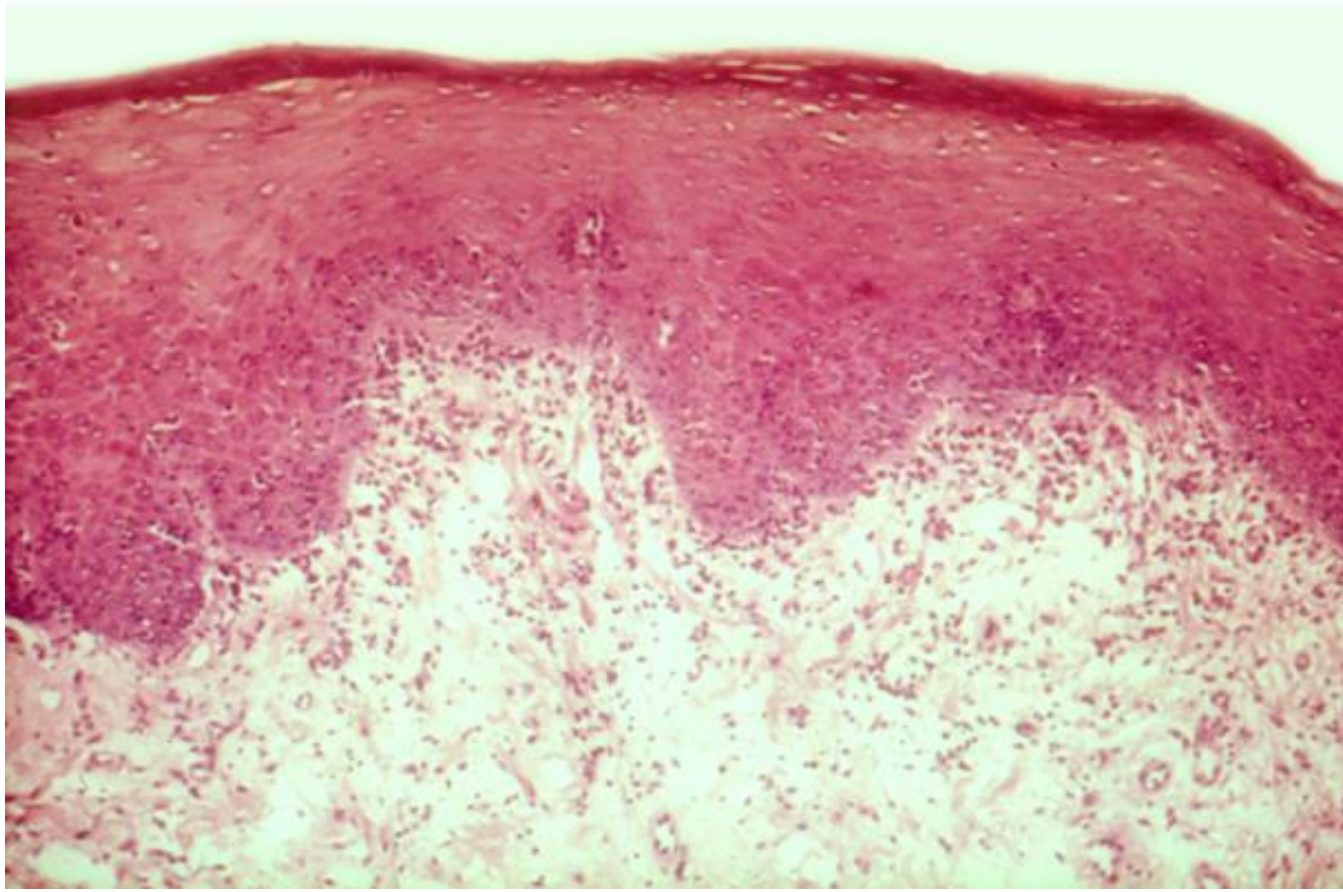

Autres Lésions Lichénoïdes Orales
Lichen plan pemphigoïde

Zaraa Int J Dermatol 2013
Lichen planus pemphigoides: four new cases and a review of the literature

78 cas avec atteinte orale 36%
Rarement autres muqueuses
Jamais prédominant aux muqueuses

Fréquence de l'atteinte isolée de la muqueuse orale ?

Combemale Front Immunol 2024
LPP with predominant mucous membrane involvement

12 cas avec atteinte orale prédominante ou exclusive
Aucun uniquement oral
Toujours au moins deux localisations

APARTES

LICHEN SCLEREUX

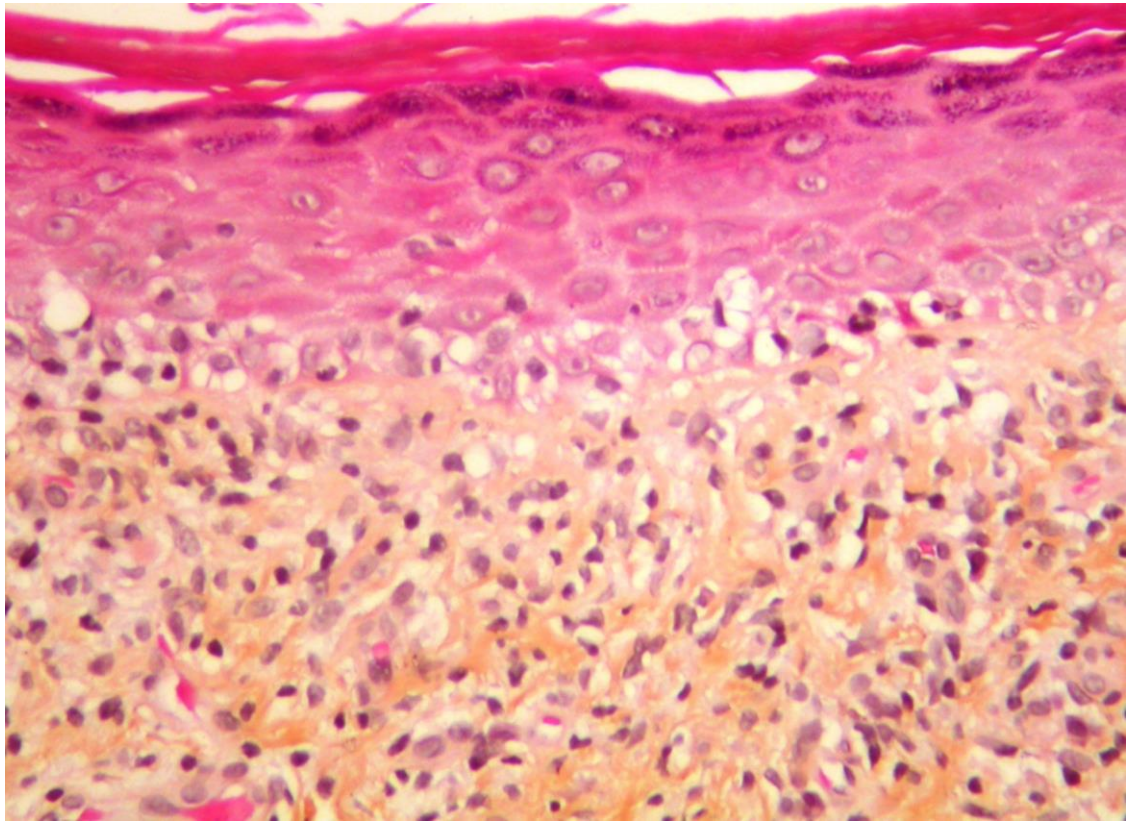

FIBROSE ORALE SOUS-MUQUEUSE

Chique de Bétel

= Chaux + Noix d'Arec + Bétel +/_ Tabac

↓

=s timulant, anorexigène, euphorisant)

Gupta Indian J Dermatol Venereol Leprol 2021

~~État post-lichénien~~

Fibrose orale sous-muqueuse

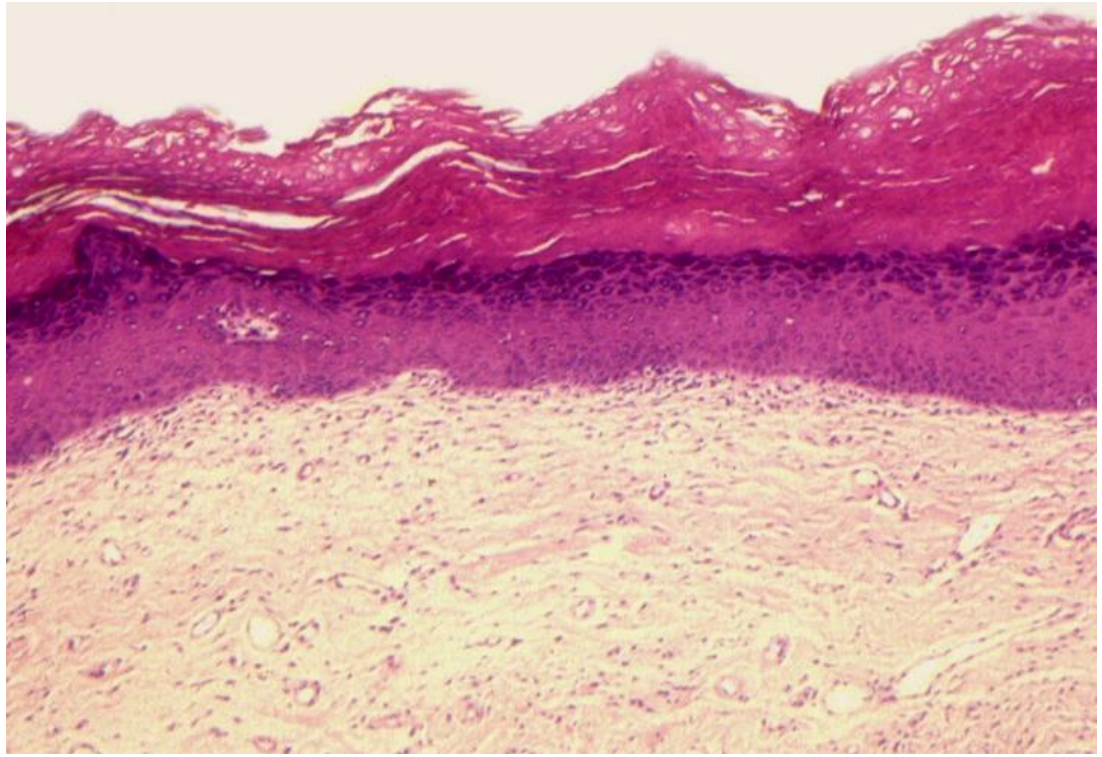

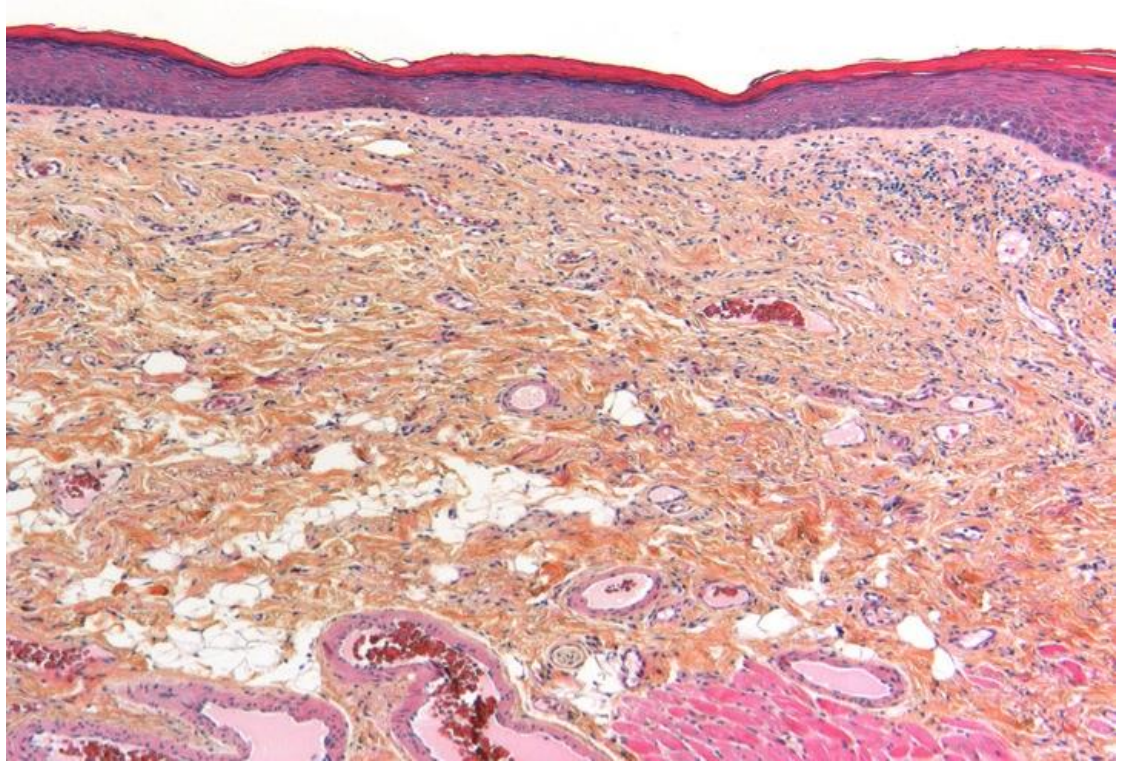

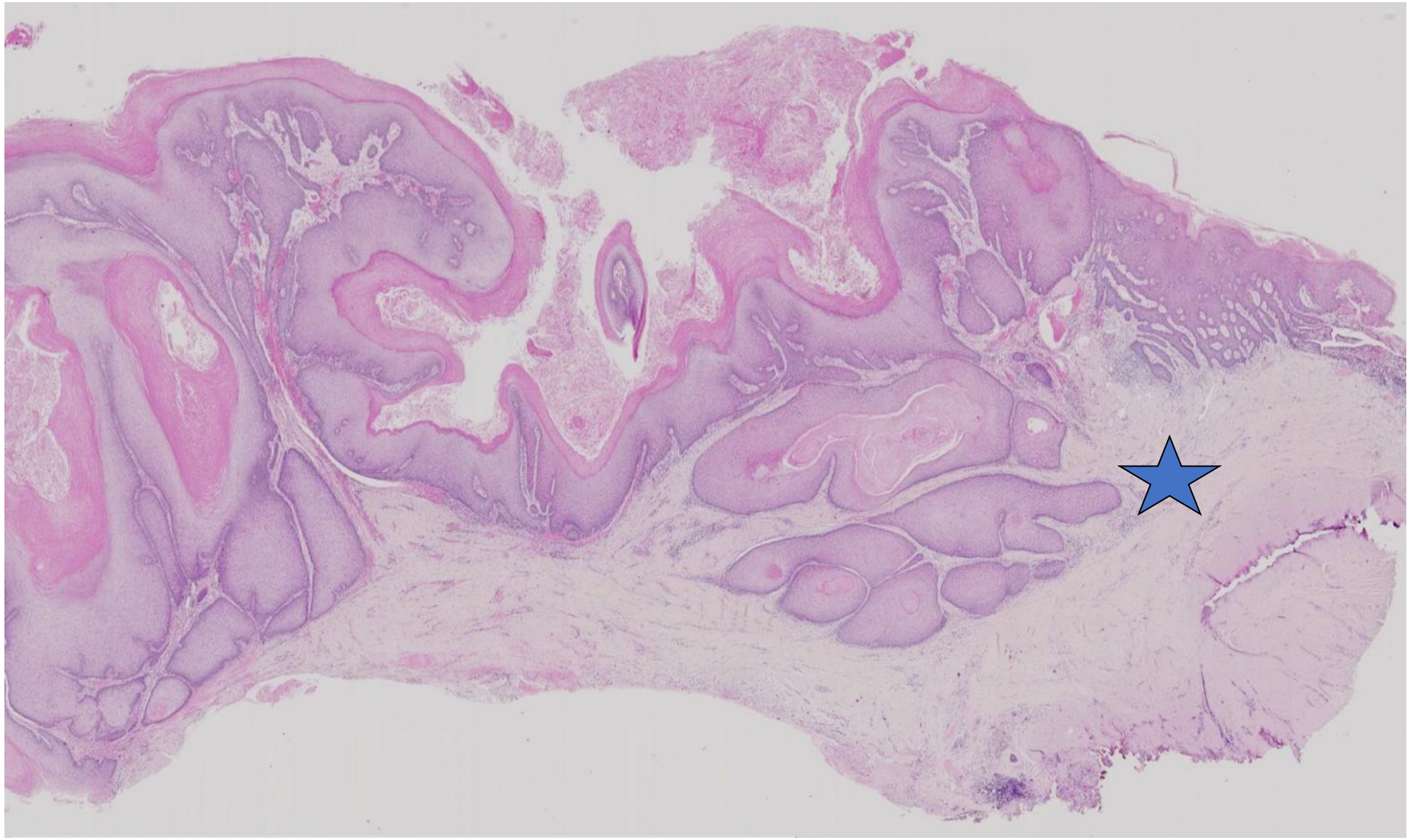

Carcinome verruqueux chez un chiqueur de bétel

La Dysplasie lichénoïde DL

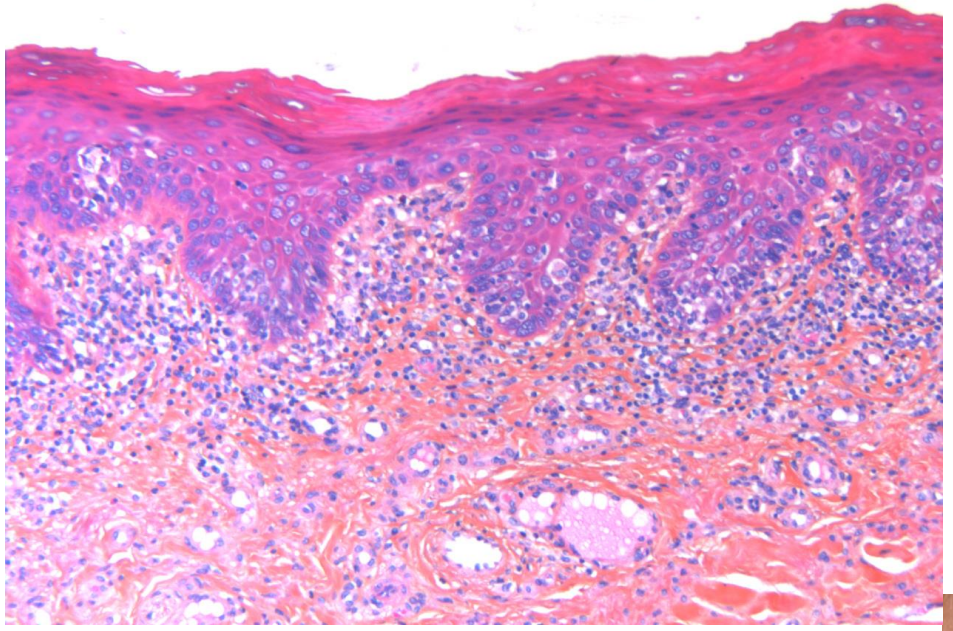

Concept créé aux USA par Krutchkoff et Eisenberg, qui ne croient pas à la possibilité de transformation maligne du LP, et qui utilisent comme argument cette "nouvelle entité".

L'aspect clinique de ces "dysplasies lichénoïdes" ne présente aucun caractère particulier.

La moindre "atypie" histologique fait rejeter le diagnostic de LP à cause de ce concept.

Le lichen plan donne-t-il ou non le cancer ?

Transformation carcinomateuse du lichen plan buccal

Ce que j'ai appris

Oui

Jamais sur un LP récent

mais toujours de plus de 5 ans et souvent plusieurs décennies

Favorisée par alcool et tabac

Avec deux variétés tumorales principales

carcinome épidermoïde de type habituel

carcinome verruqueux

= carcinome épidermoïde **très très bien** différencié

Gonzales-Moles Cancers 2024

An evidence-based update on the potential for malignancy of oral lichen planus and related conditions : a systematic review and meta-analysis

Revue systématique des articles sur transformation maligne LP jusqu'à 2023

101 études (dispersion des conceptions)

Risque de

1,43% pour lichen plan

1,38% pour lésions lichénoïdes orales

1,20 % pour réactions lichénoïdes LLOI

Favorisé par tabac et alcool

Surtout la langue

SOOK BIN WOO Head and Neck Pathol 2019

Oral epithelial dysplasia and premalignancy

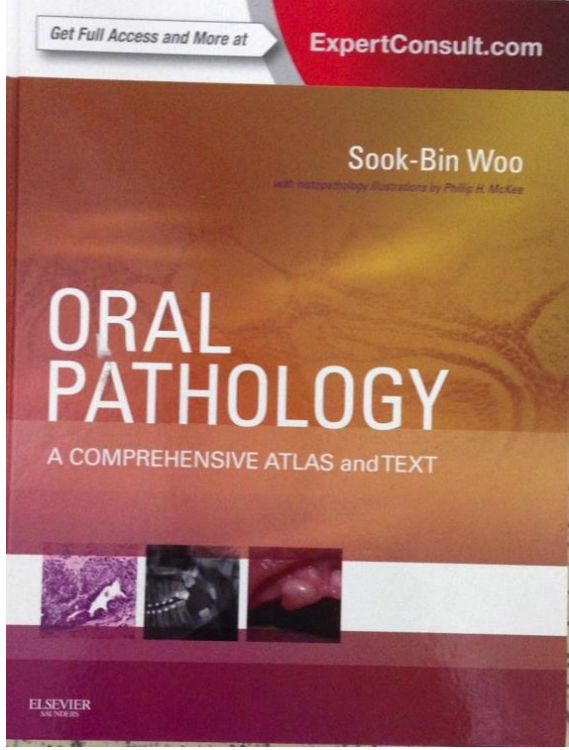

Depuis toujours, il y a une controverse sur le fait que le LP donne ou non le cancer

Maintenant on dit que c'est dans environ 1% des cas,

- Les critères sont identiques à ceux des dysplasies d'autres sites

- Gradées légères, moyennes, sévères

mais on a proposé de faire juste deux grades (bas et haut grade)

La dysplasie ou néoplasie intraépithéliale, qu’est-ce que c’est ?

Le problème est surtout de savoir la reconnaître

quand elle est peu prononcée

Dysplasie
ou Néoplasie intraépithéliale

Conjonction de trois signes histologiques :

Désordre architectural

Atypies

Mitoses

NEOPLASIE INTRA-EPITHELIALE
Définition

Prolifération tumorale restant cantonnée à l'épithélium de revêtement

= Pas d'invasion du chorion

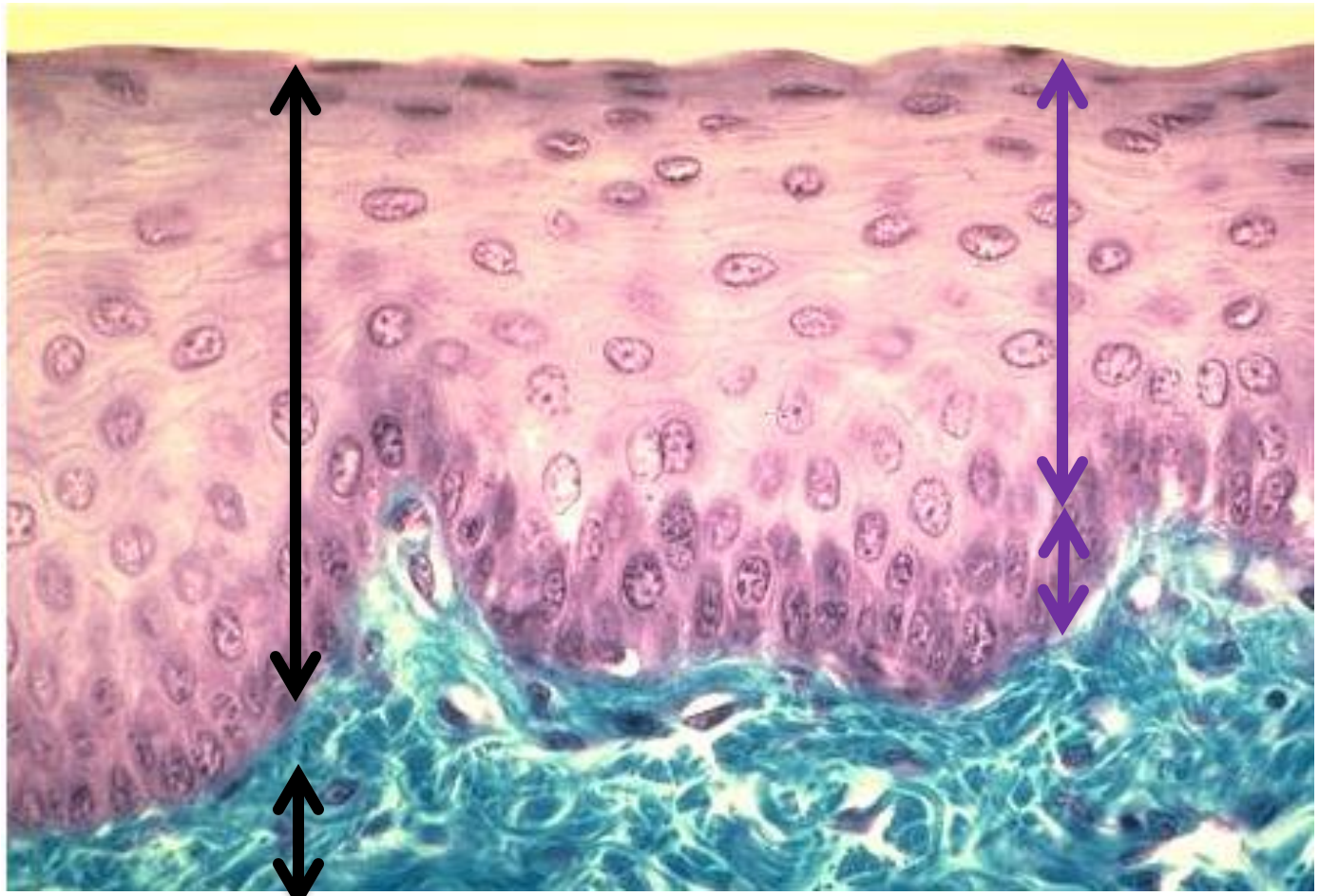

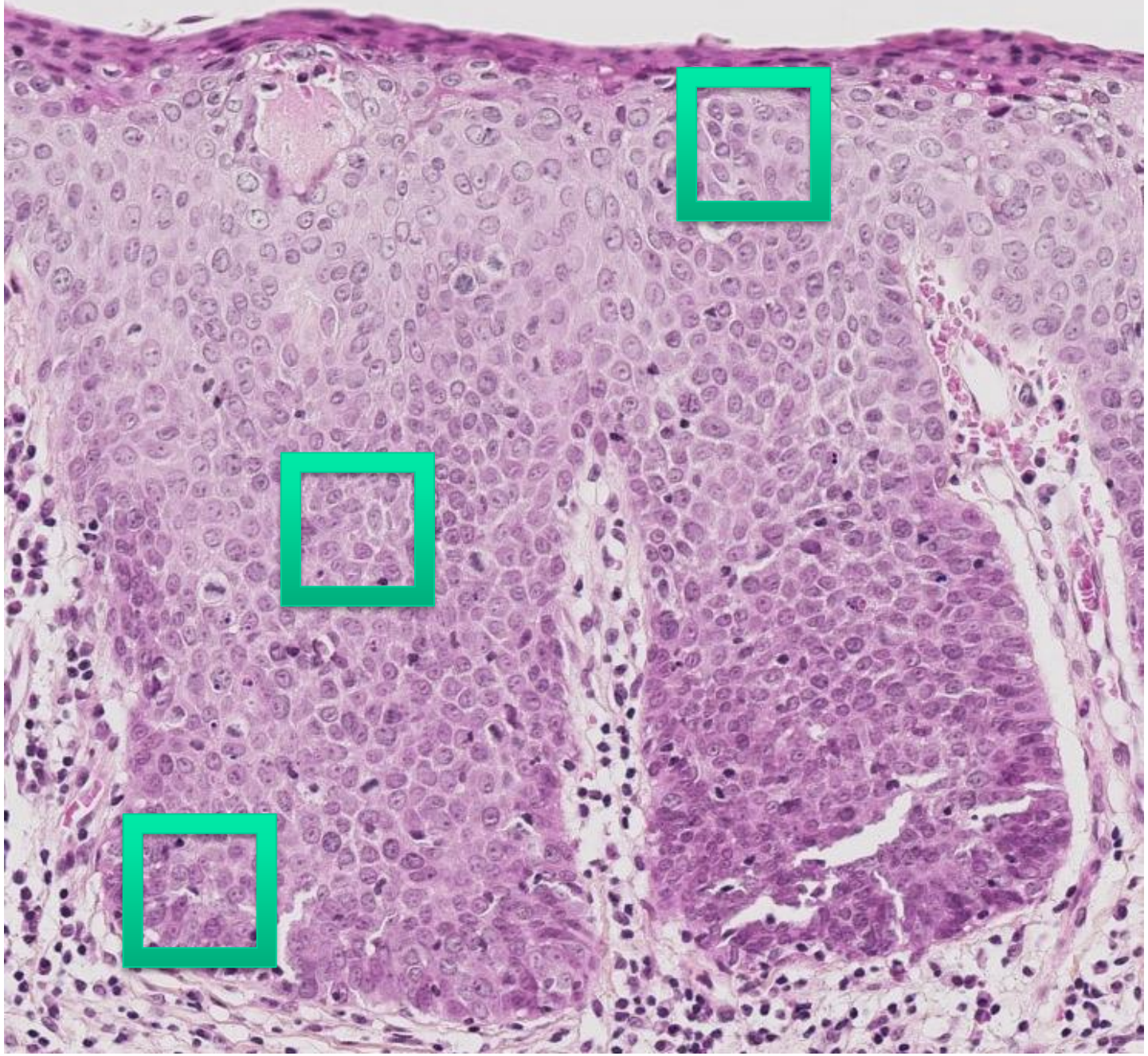

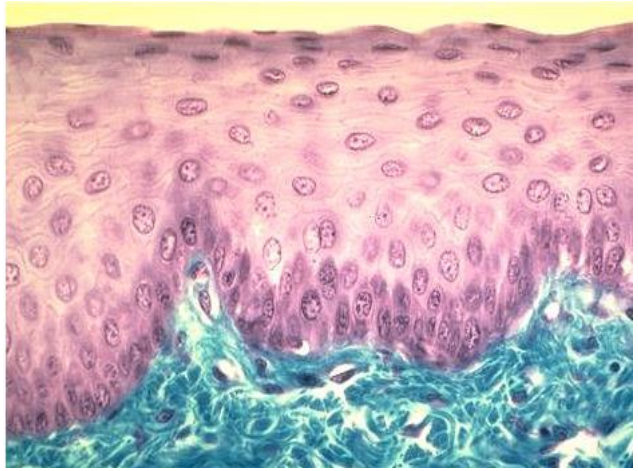

DESORDRE ARCHITECTURAL

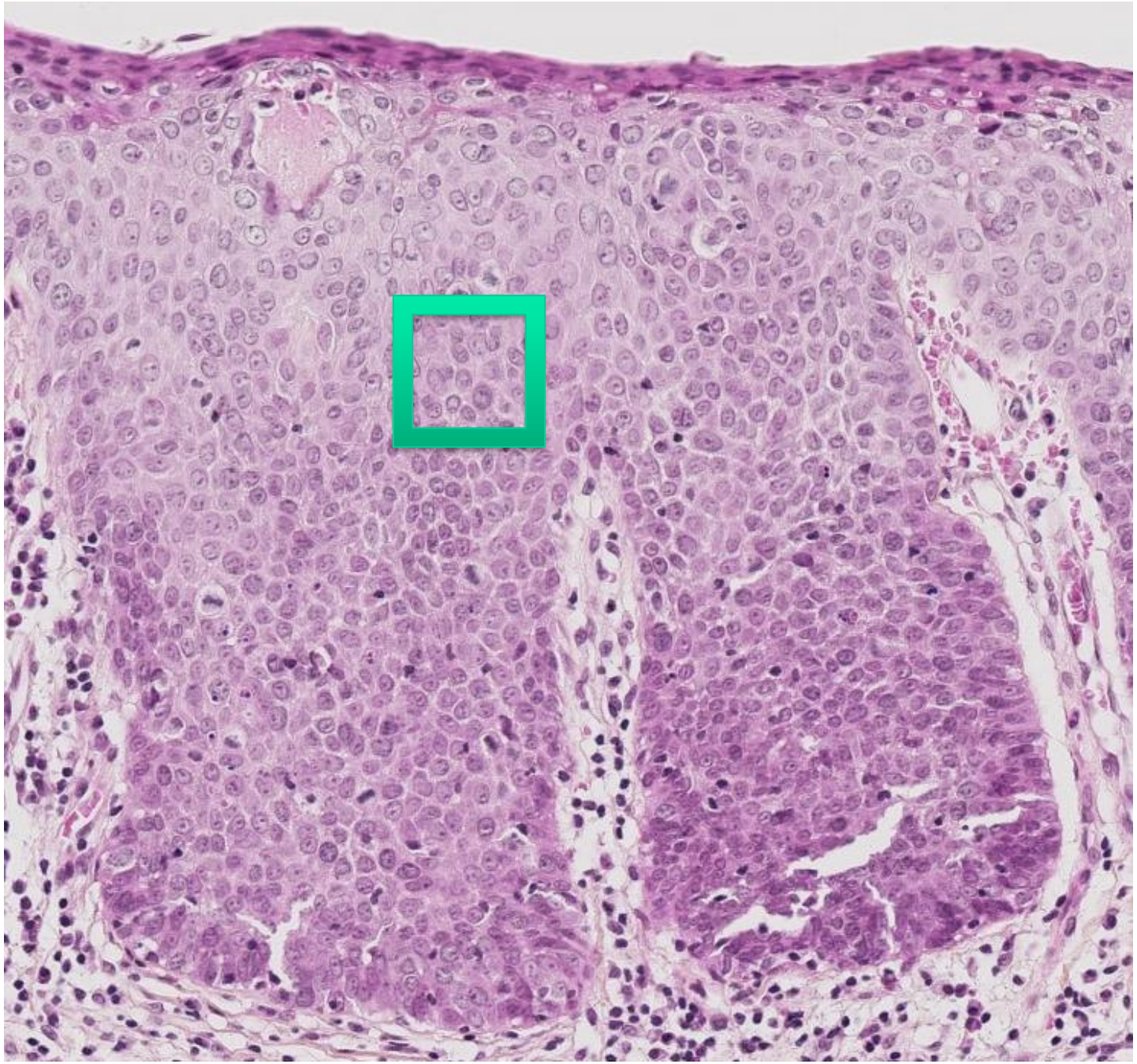

ATYPIES

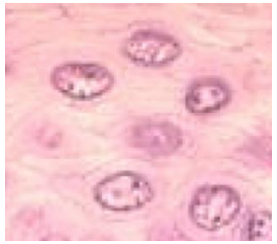

normal

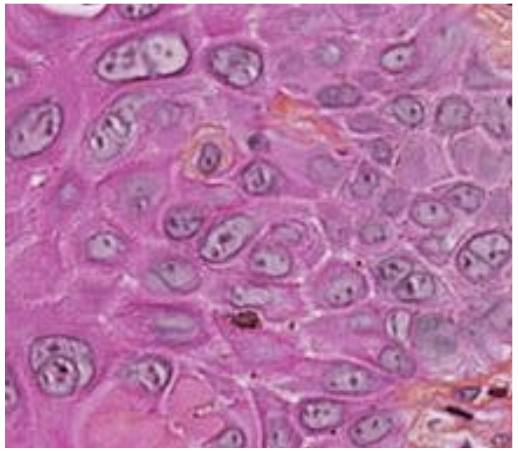

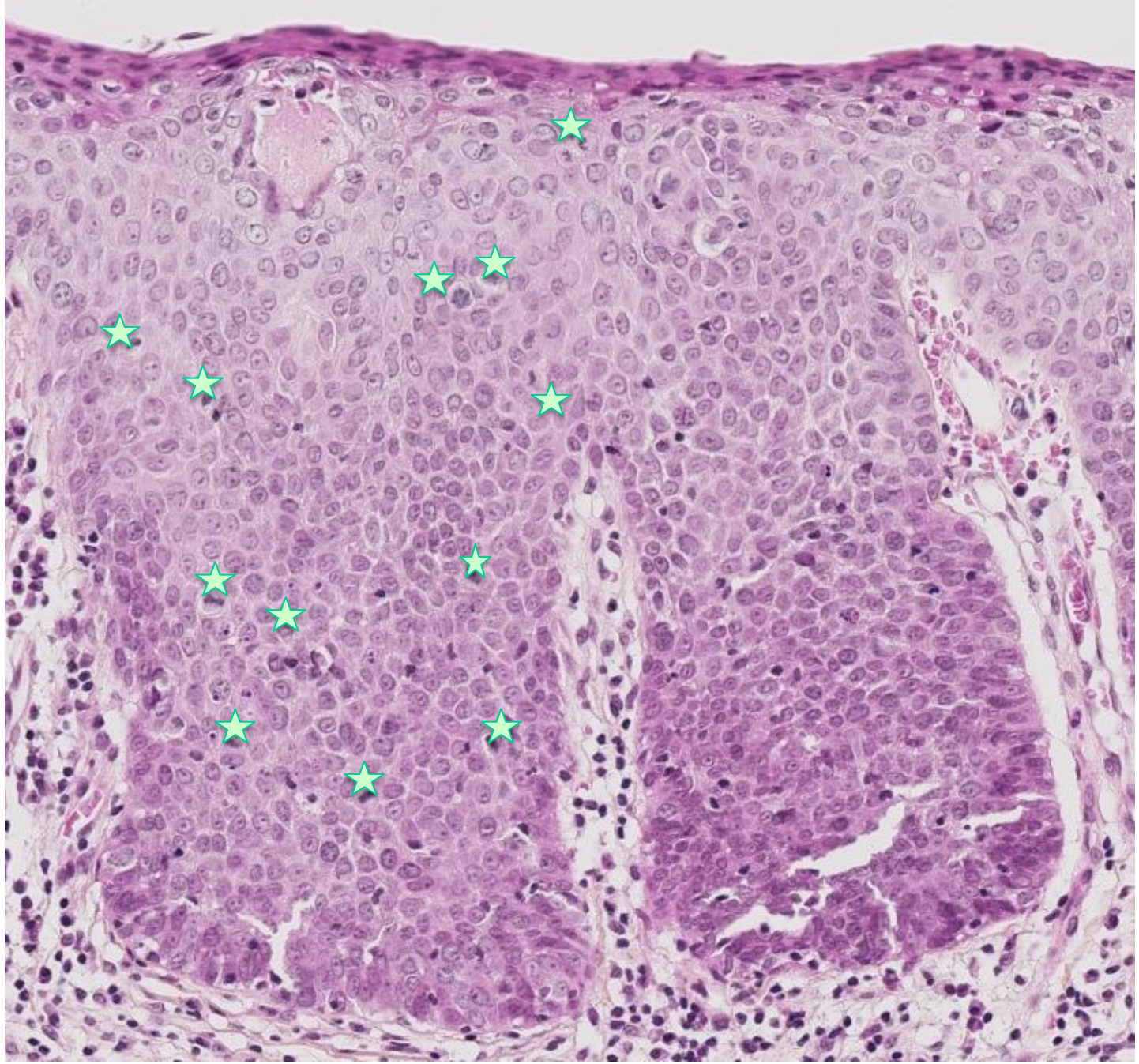

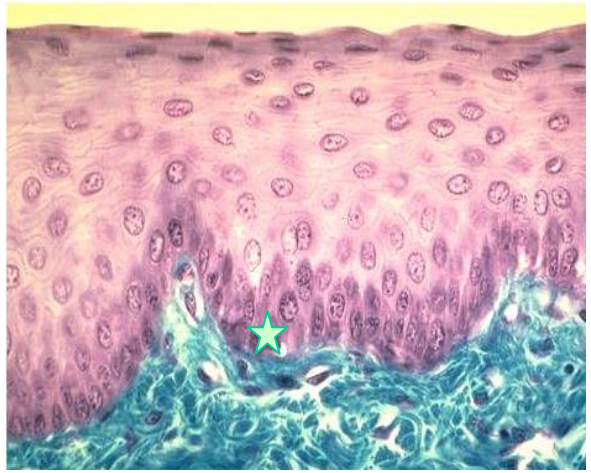

MITOSES

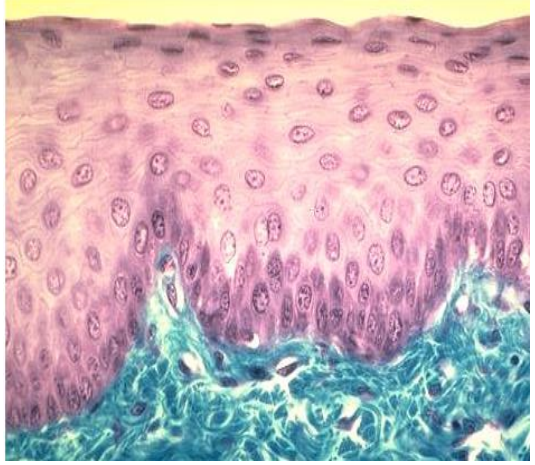

Néoplasie intraépithéliale

Désordre architectural + Atypies + Mitoses

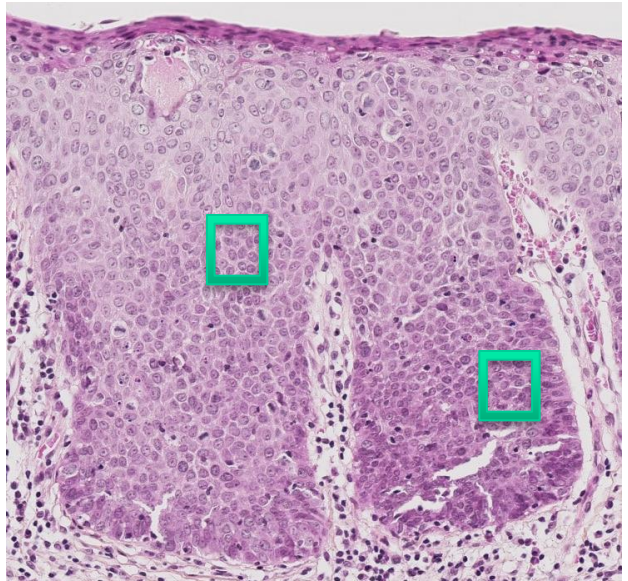

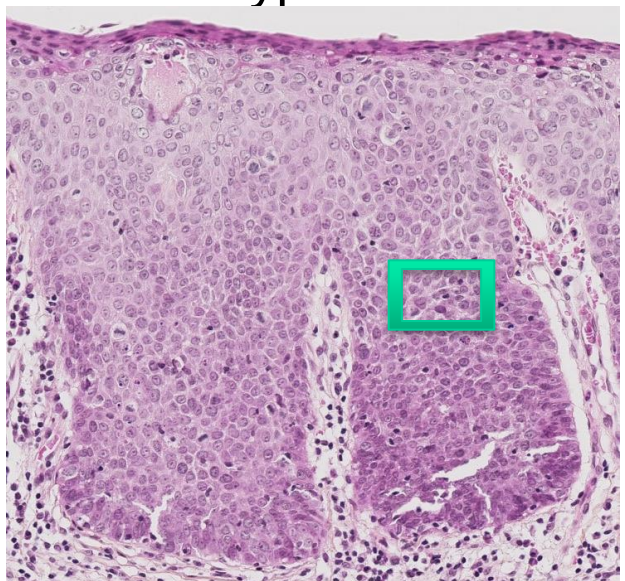

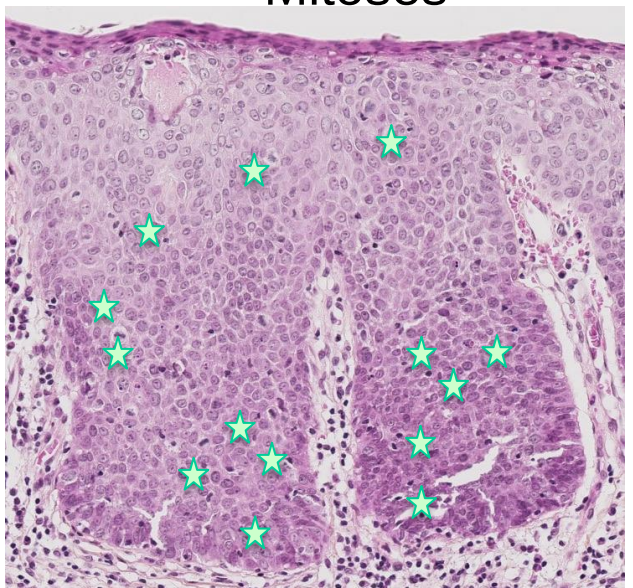

NEOPLASIES INTRA-EPITHELIALES DU COL UTERIN = les CIN

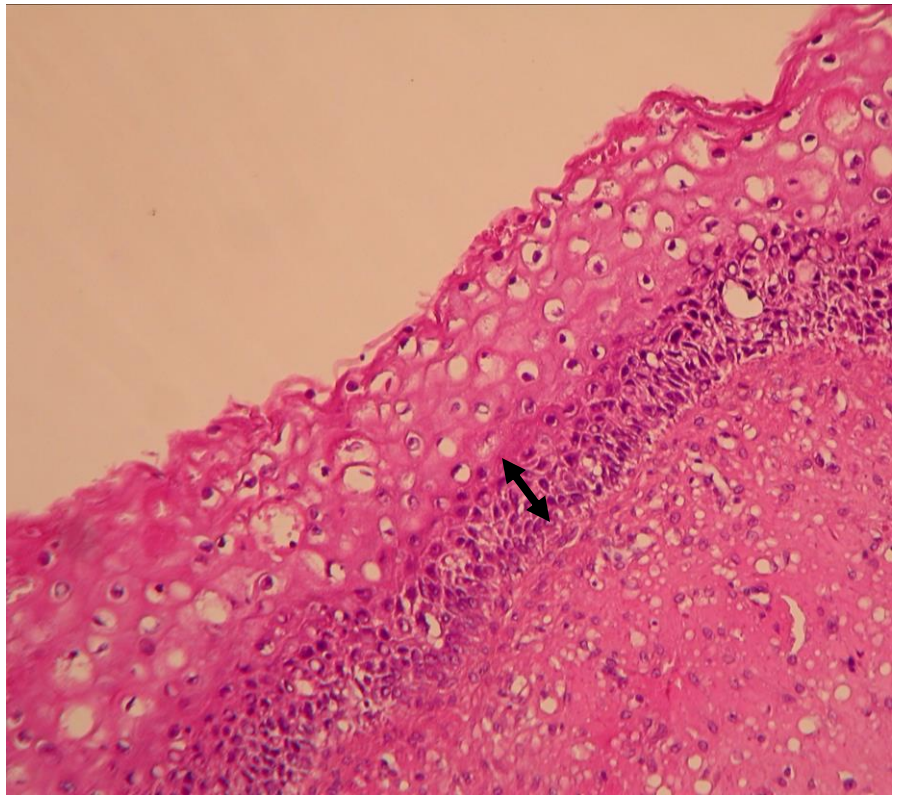

CIN de bas grade
Dysplasie légère

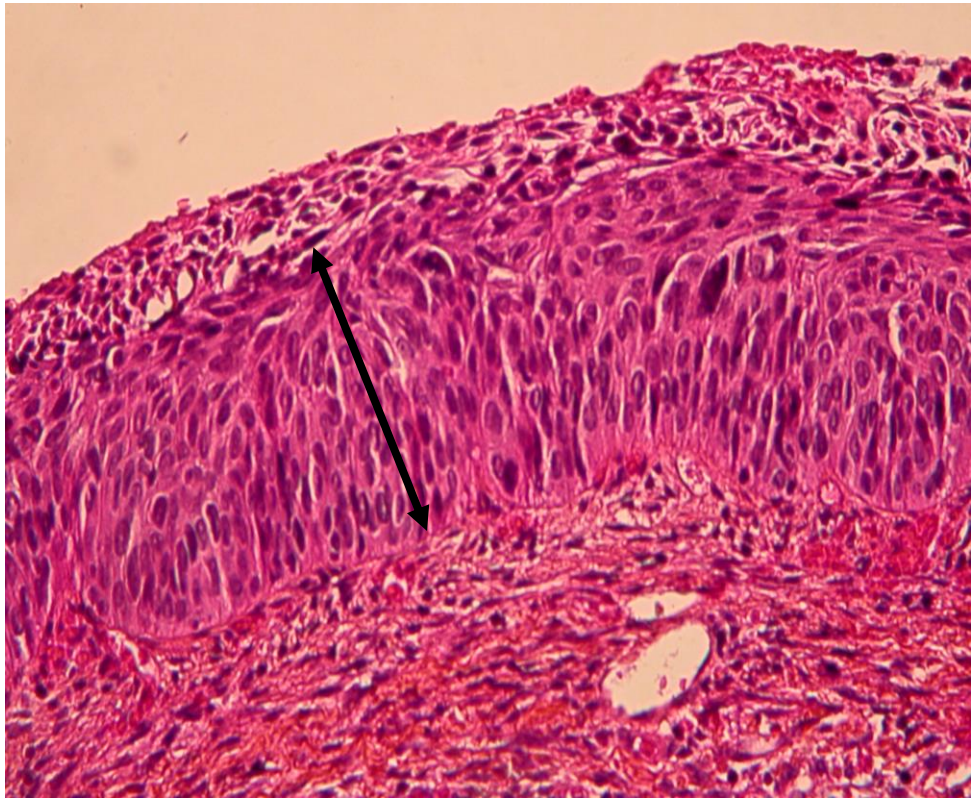

CIN de haut grade
Dysplasie moyenne et sévère

MUQUEUSE ORALE

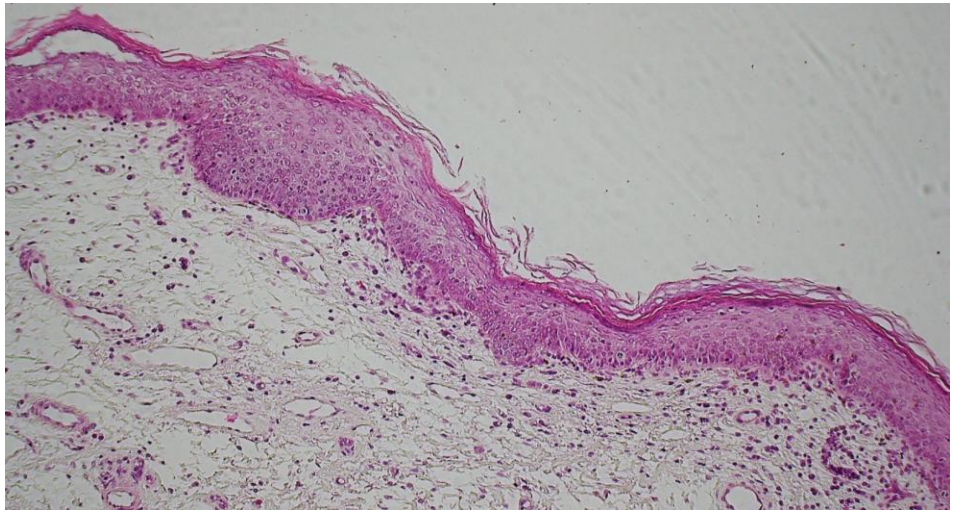

OIN de bas grade

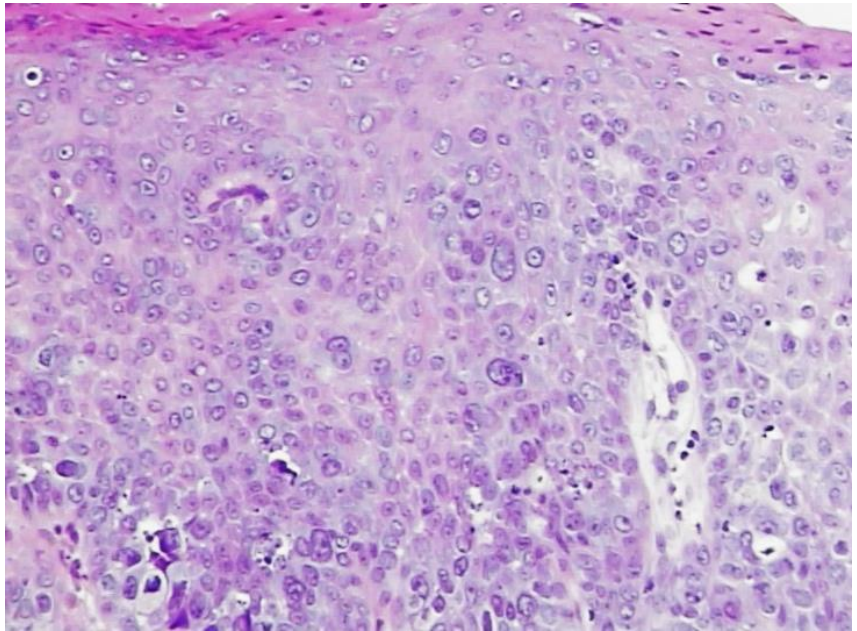

OIN de haut grade

Années 90

NEOPLASIES INTRA-EPITHELIALES DU COL UTERIN

En fonction de l'épaisseur de l'épithélium atteinte

		CIN 3 Dysplasie sévère
	CIN 2 Dysplasie moyenne	
CIN 1 Dysplasie légère		

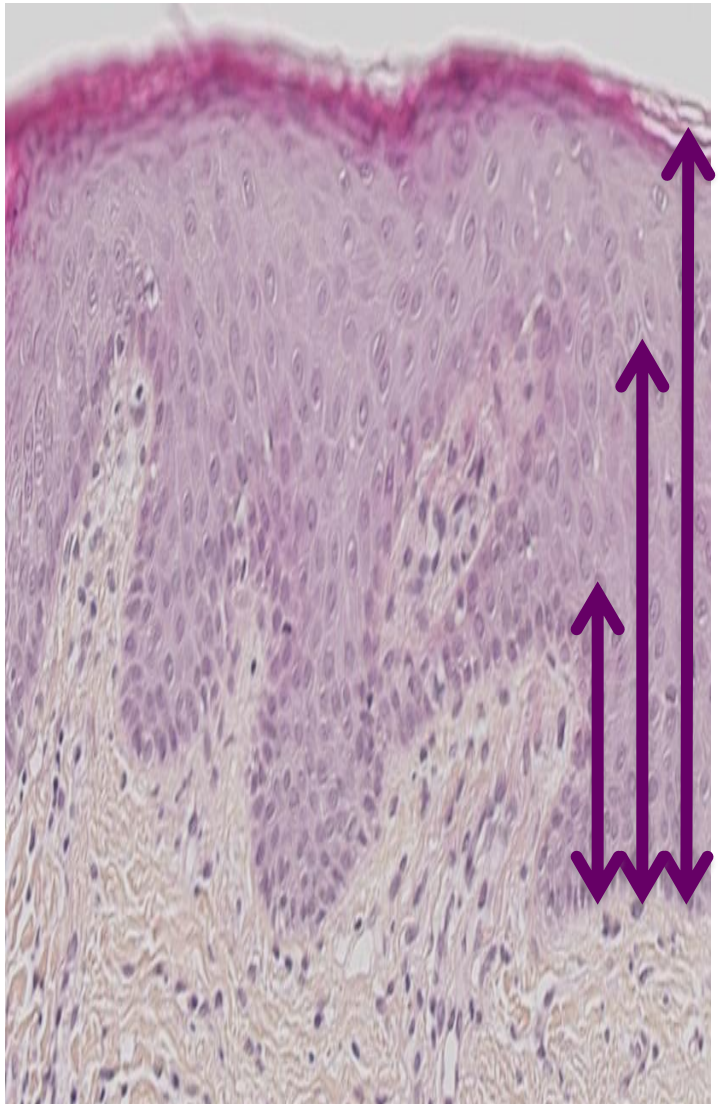

Années 90

NEOPLASIES INTRA-EPITHELIALES DU COL UTERIN

	HAUT	***GRADE***
BAS GRADE		

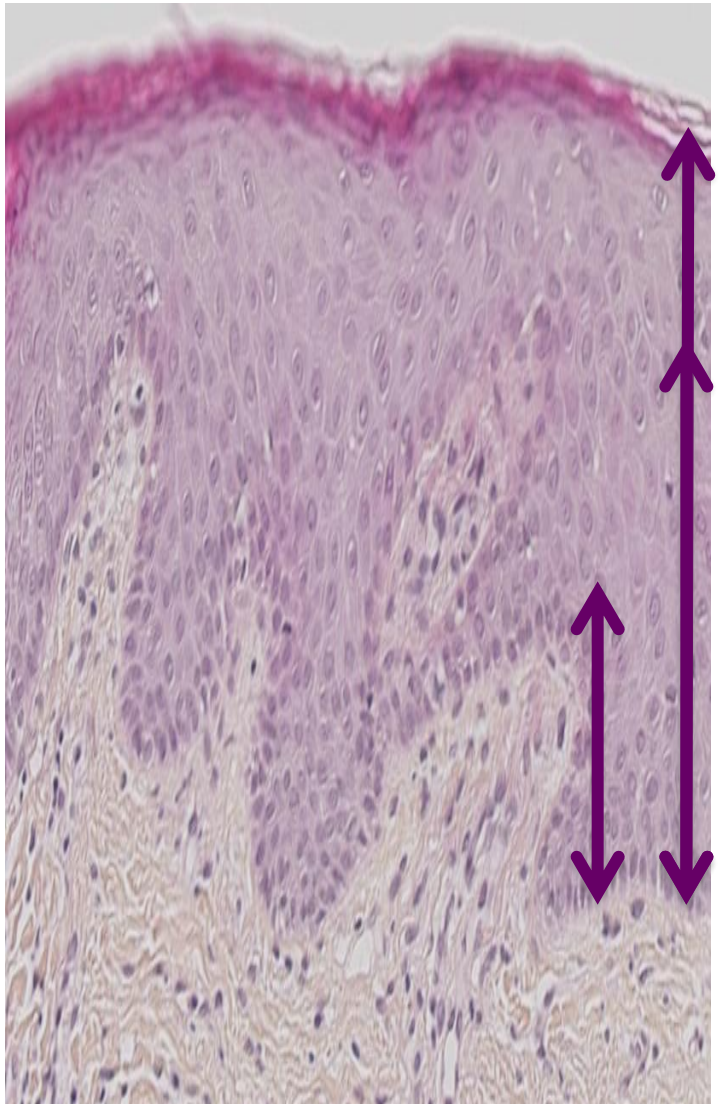

Années 90

NEOPLASIES INTRA-EPITHELIALES DU COL UTERIN

	HAUT	***GRADE Risque invasif 30%***
BAS GRADE Risque invasif 0,5%		

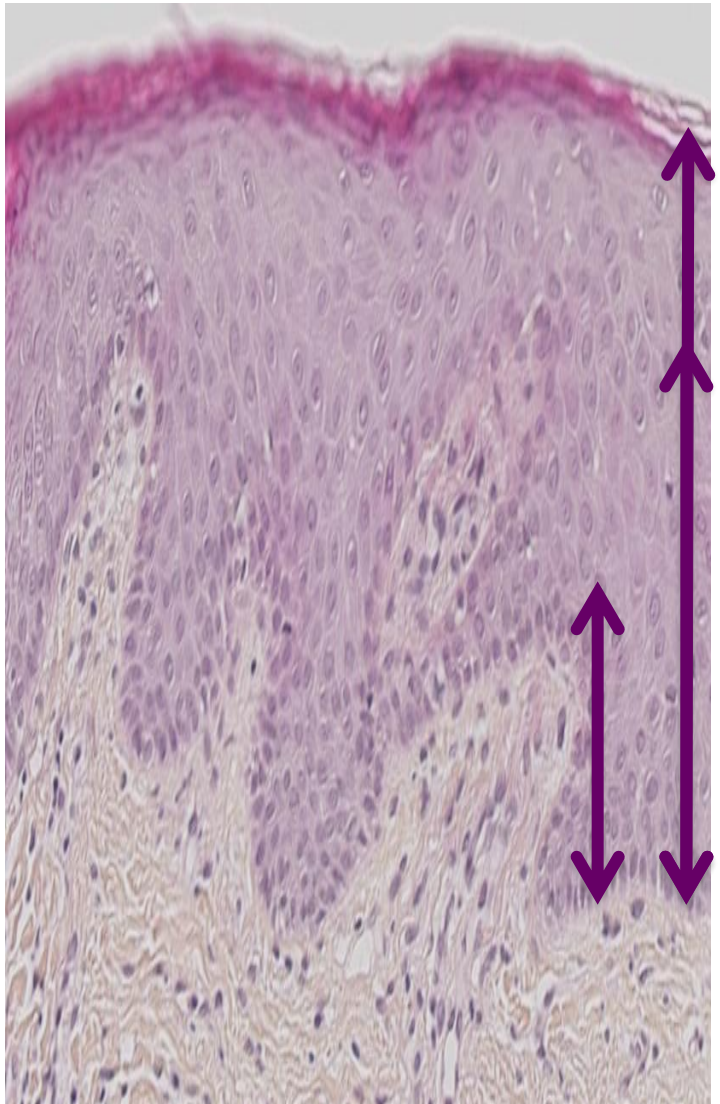

	HAUTGRADE Invasif 30%	***Il faut des marges saines***
BAS GRADE Invasif 0,5% Geste chirurgical limité		

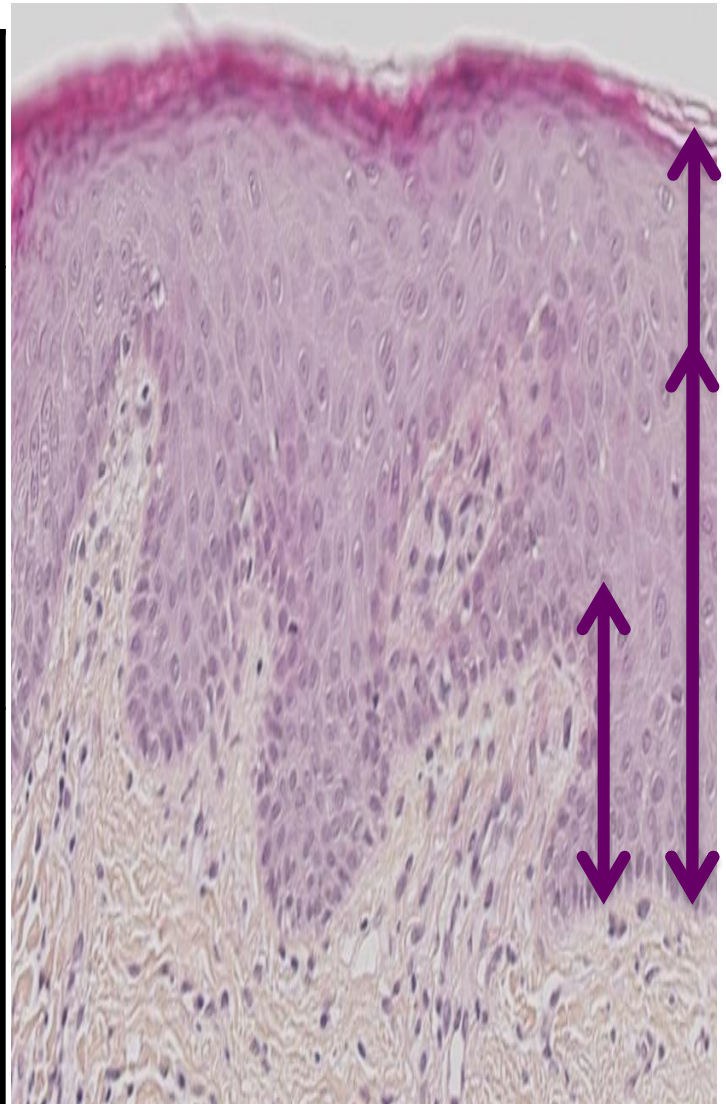

Couche basale normale

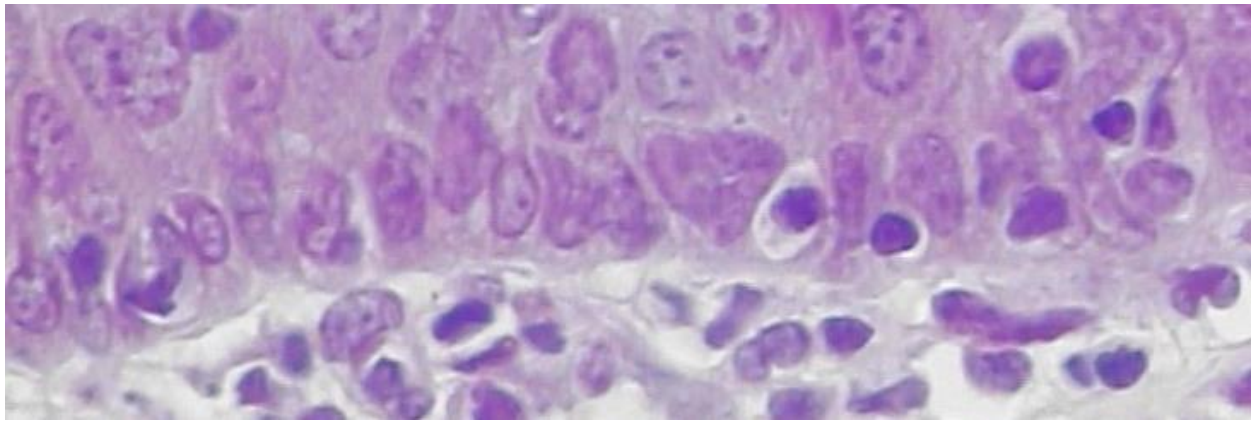

Difficuté du diagnostic histologique d’OIN « de bas grade»

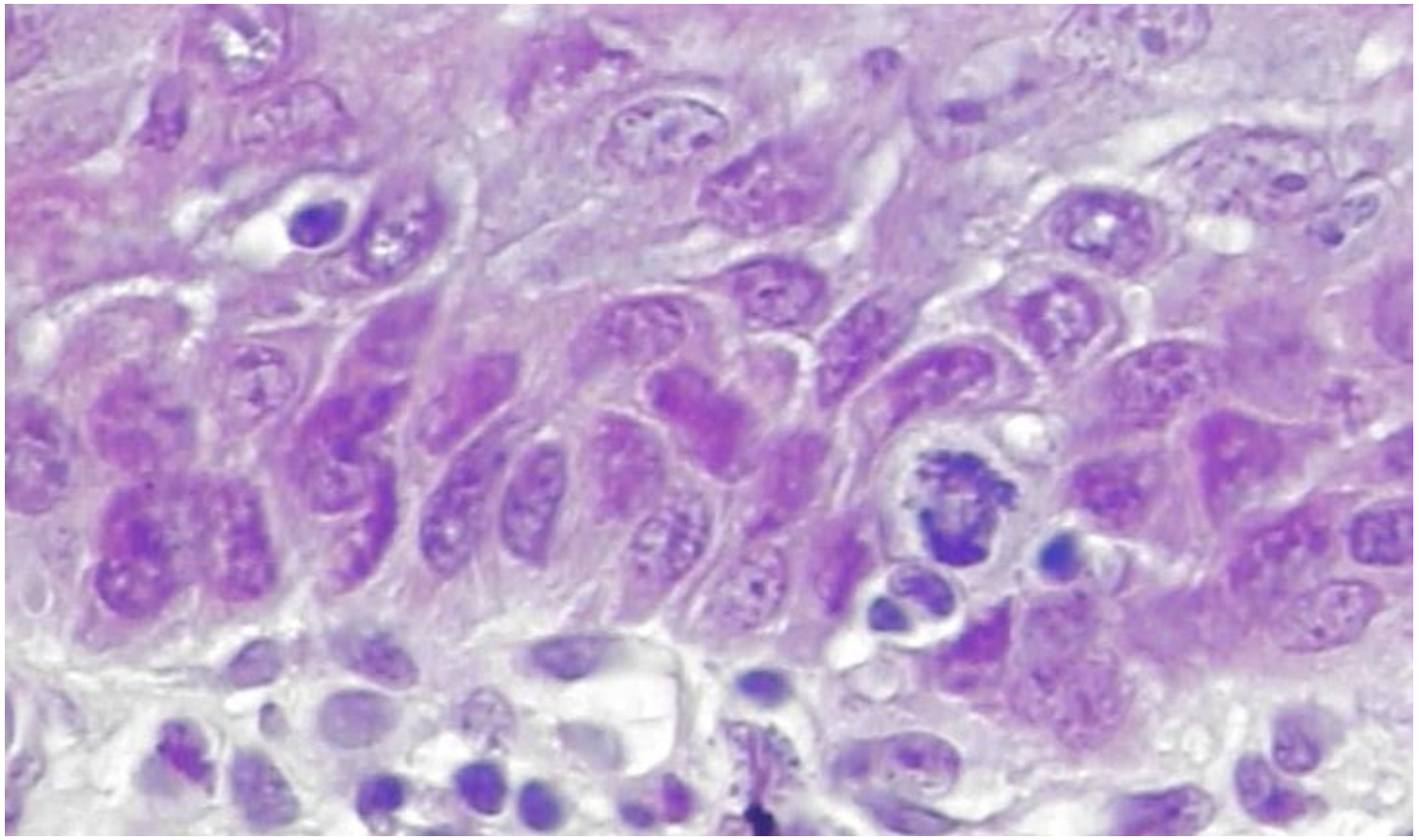

De plus

OIN de bas grade
Si localisation dangereuse, ici pelvi-linguale
et si le patient a fumé de 18 ans à 68 ans, peut-on être aussi rassurant ?

NEOPLASIES INTRA-EPITHELIALES VULVAIRES
2 types histologiques et pathogéniques

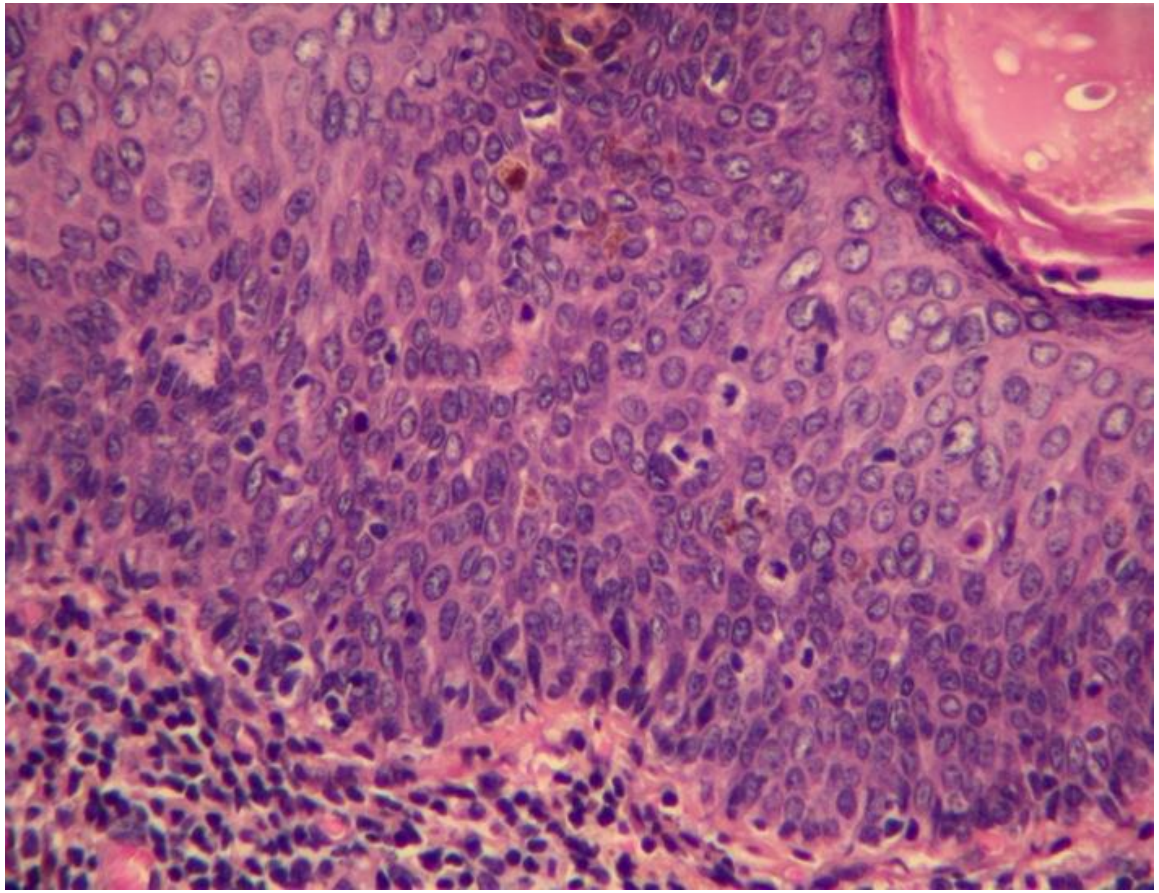

VIN CLASSIQUE/HSIL

= LIEE A L'HPV

Risque d'invasion 9%

Possibilité de régression

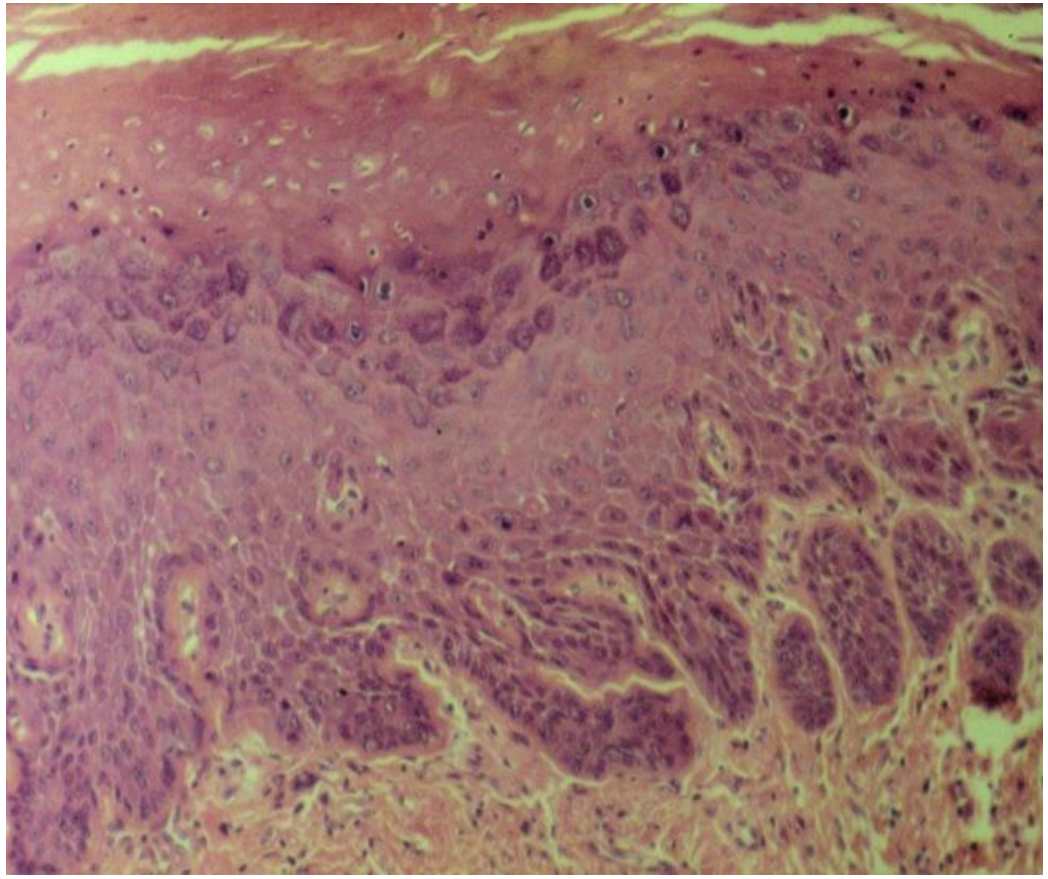

VIN DIFFERENCIEE

= SUR LICHEN (non liée à HPV)

Risque d'invasion 33%

Jamais de régression

SI LICHENOIDE CLINIQUEMENT + DYSPLASIQUE HISTOLOGIQUEMENT = « DYSPLASIE LICHENOIDE »

Ou bien

lichen plan
lésion lichénoïde
} avec néoplasie intraépithéliale

Ou bien

néoplasie intraépithéliale avec inflammation lichénoïde

LICHENOIDE + DYSPLASIQUE
= « DYSPLASIE LICHENOIDE »

lichen plan
lésion lichénoïde
} avec néoplasie intraépithéliale

néoplasie intraépithéliale avec inflammation lichénoïde

Inflammation lichénoïde dans 11-39% des néoplasies intraépithéliales

Fitzpatrick OOOO 2014

Saleh
BMC Oral Health 2024

Lésions lichénoïde orale dysplasique

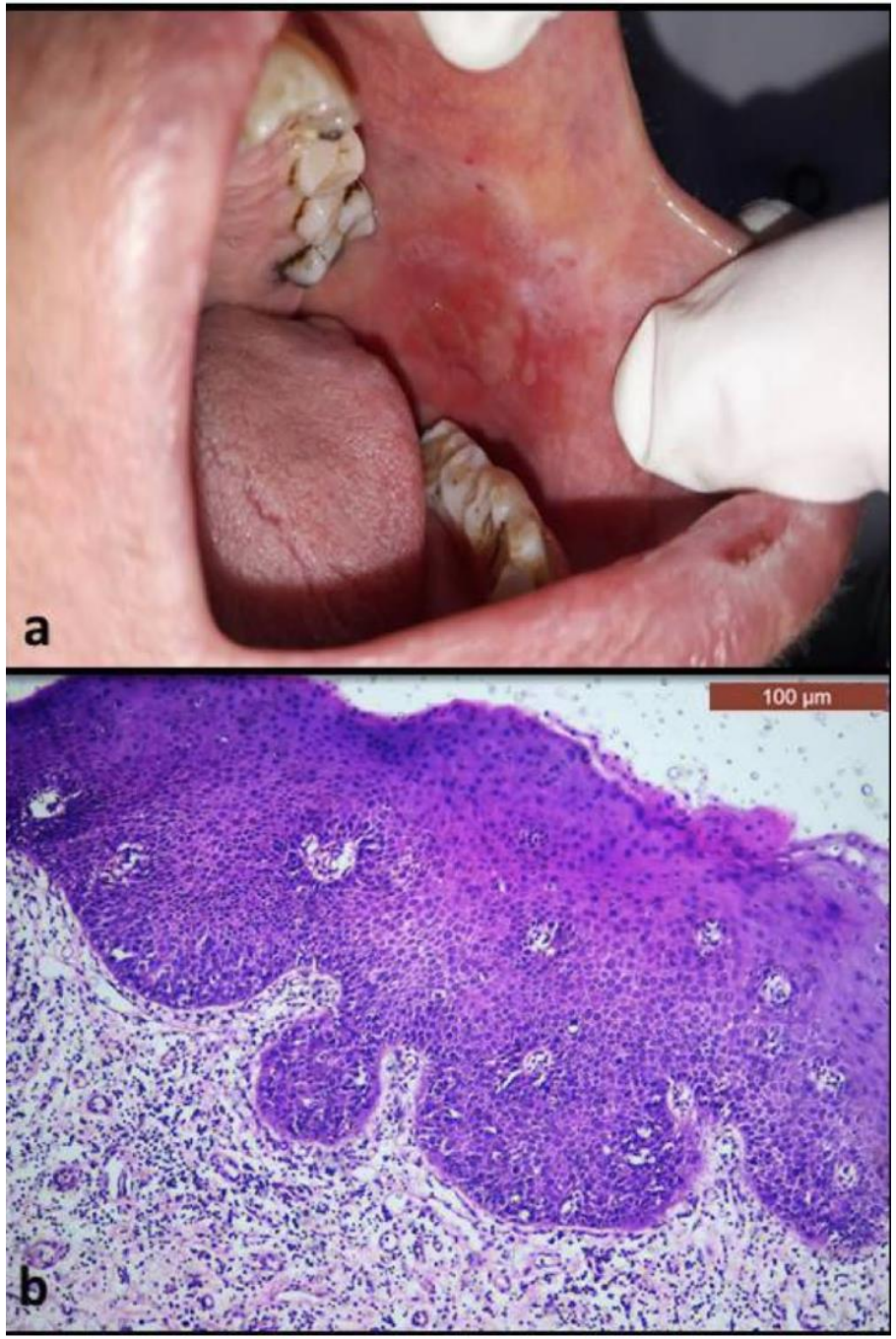

Fig. 5 A case of dysplastic OLL: (**a**) clinical image showing ulcerative lesion

Cliniquement
lésion lichénoïde
ou dysplasiquoïde ?

Stojanov Histopath 2024

Oral epithelial dysplasia with lymphocytic immune response

Caractérisation clinique et histologique de dysplasie avec inflammation lichénoïde

Comme souvent infiltrat inflammatoire lymphocytaire /lichénoïde dans dysplasie : est-ce du LP ou dysplasie lichénoïde ?
44 cas de dysplasie sans contexte de lichen (43% légère, 43% modérée, 13% sévère)

Signes de lichen :

- Exocytose lymphocytaire 86%
- Corps de nécrose 81%
- Vacuolisation basale 66%
- Crêtes indentées 25%
- Dissociation sous-épith 16%
- **Spongiose 84%**

Conclusion :

Tous les signes de lichen peuvent se voir dans OIN

C'est la clinique qui va faire la différence :

nécessité photo ou discussion anatomo-clinique

SI LICHEN + DYSPLASIE

Ou Lichen plan avec néoplasie intraépithéliale

Ou Lichen plan avec « atypies réactionnelles »

SOOK BIN WOO Head and Neck Pathol 2019

Oral epithelial dysplasia and premalignancy

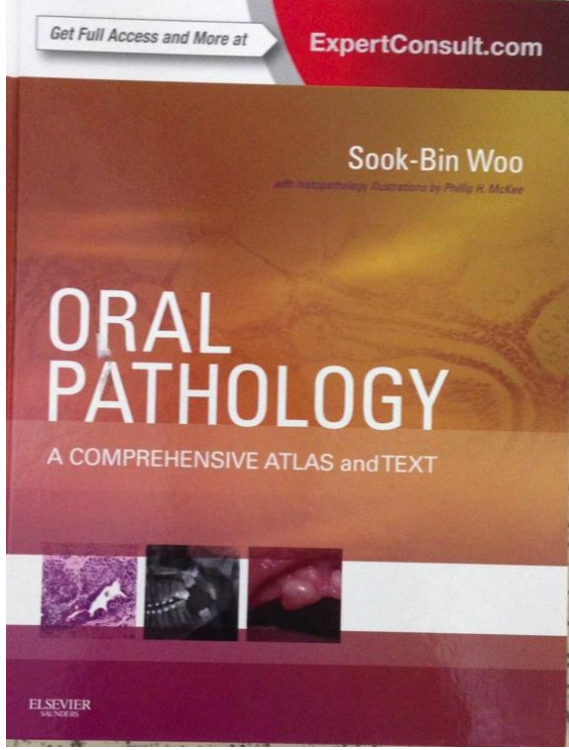

Les lésions kératosiques avec de discrètes atypies cytologiques qui apparaissent et disparaissent sont sûrement réactionnelles et cela explique les dysplasies prétendûment régressives

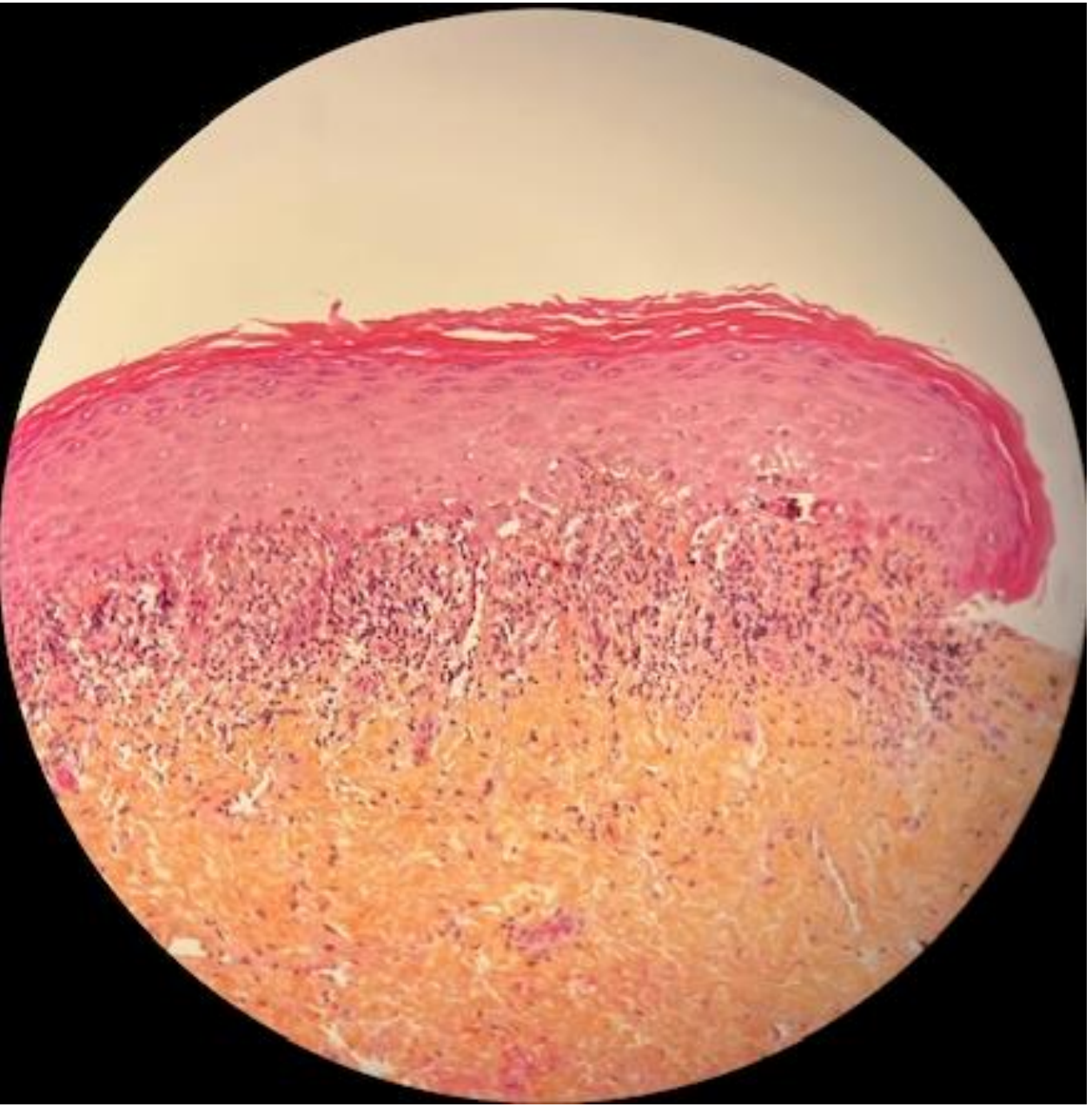

Lichen plan
avec dystrophies nucléaires
qui sont de légères atypies

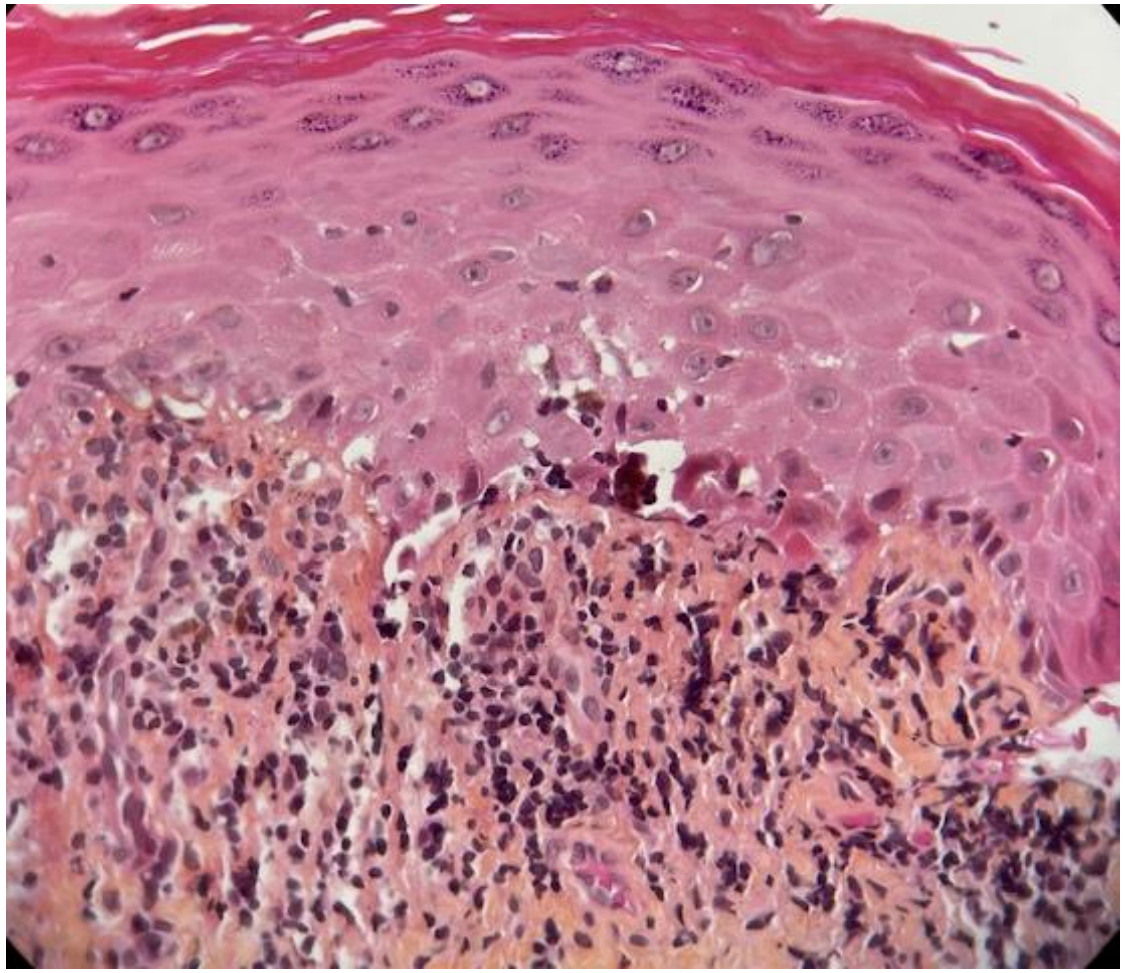

Problème de la régénération épithéliale après perte de substance ?

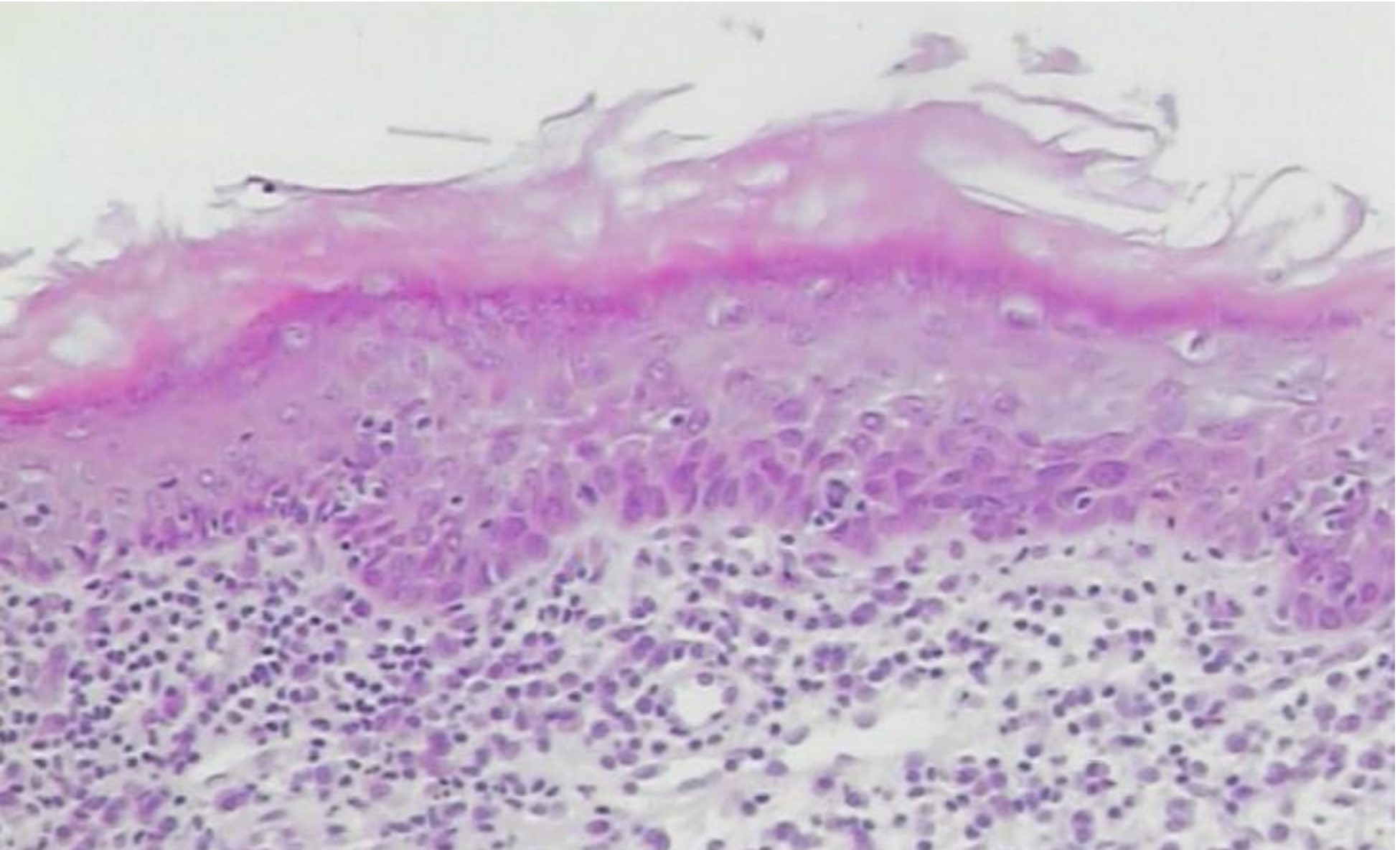

Ici régénération :
Si lésion récemment
Érodée que l'on avait
Biopsiée et qui a ensuite
guéri sans récidiver

Femme de 24 ans
Tabagisme

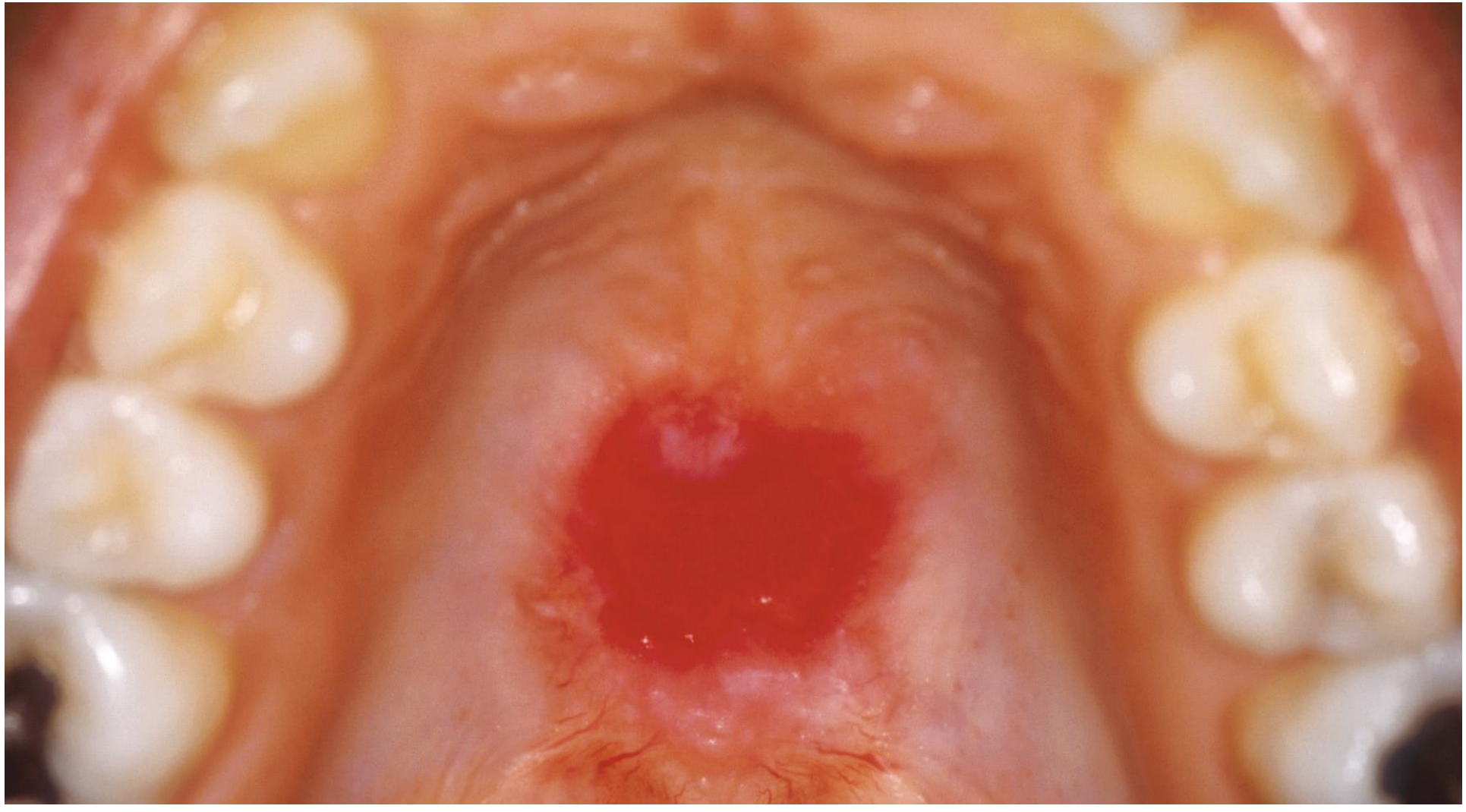

Lésions du palais bien limitée, polycylique, à pourtour inflammatoire, érosive et douloureuse

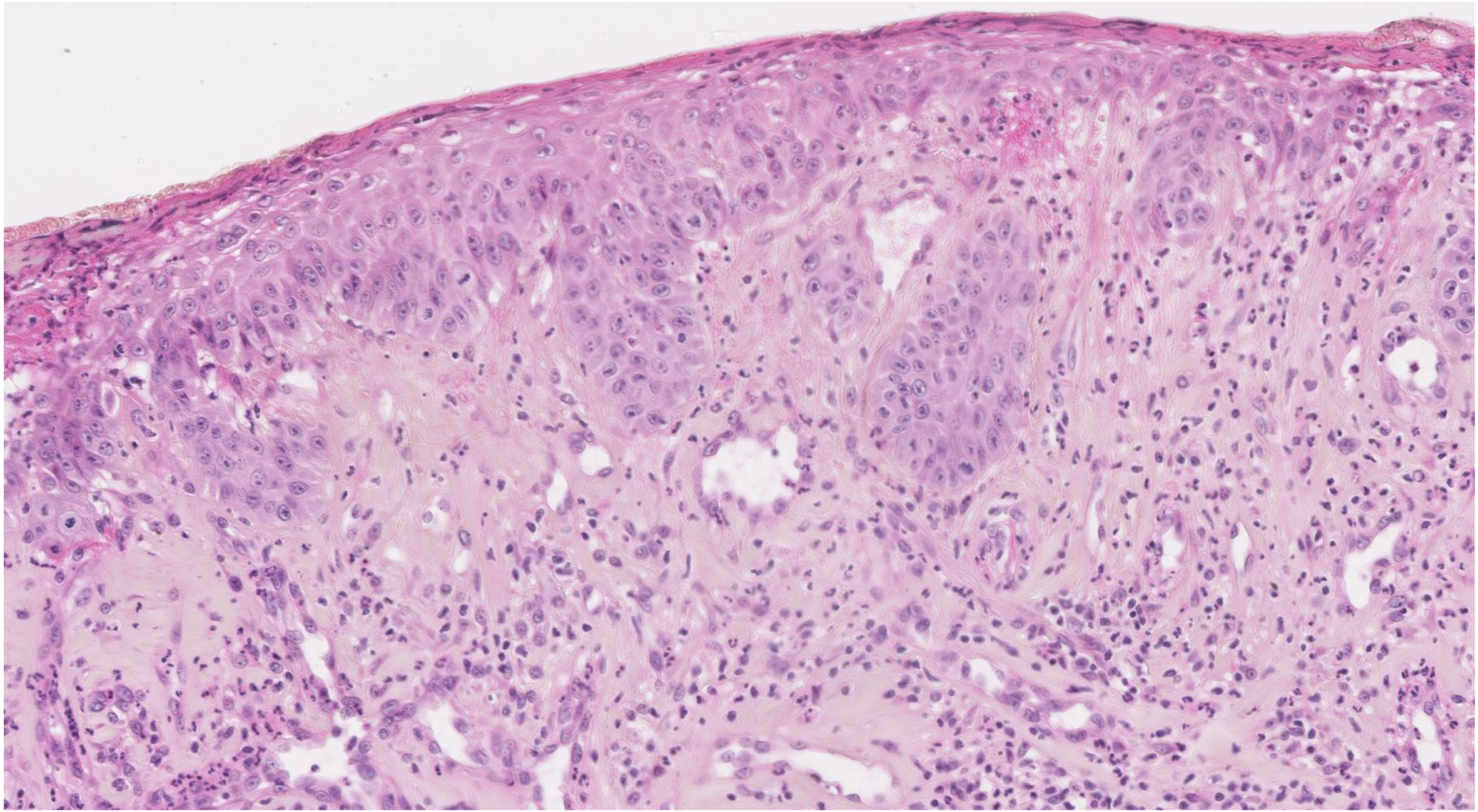

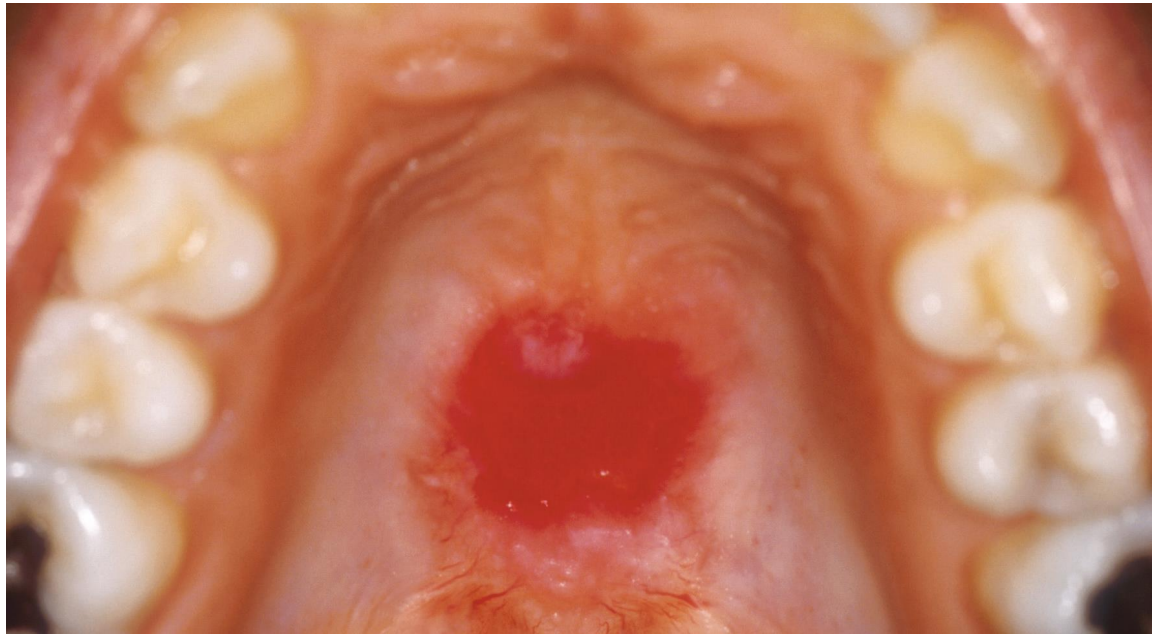

Contre le diagnostic de néoplasie :

Jeune âge

Localisation palatine

Caractère médian

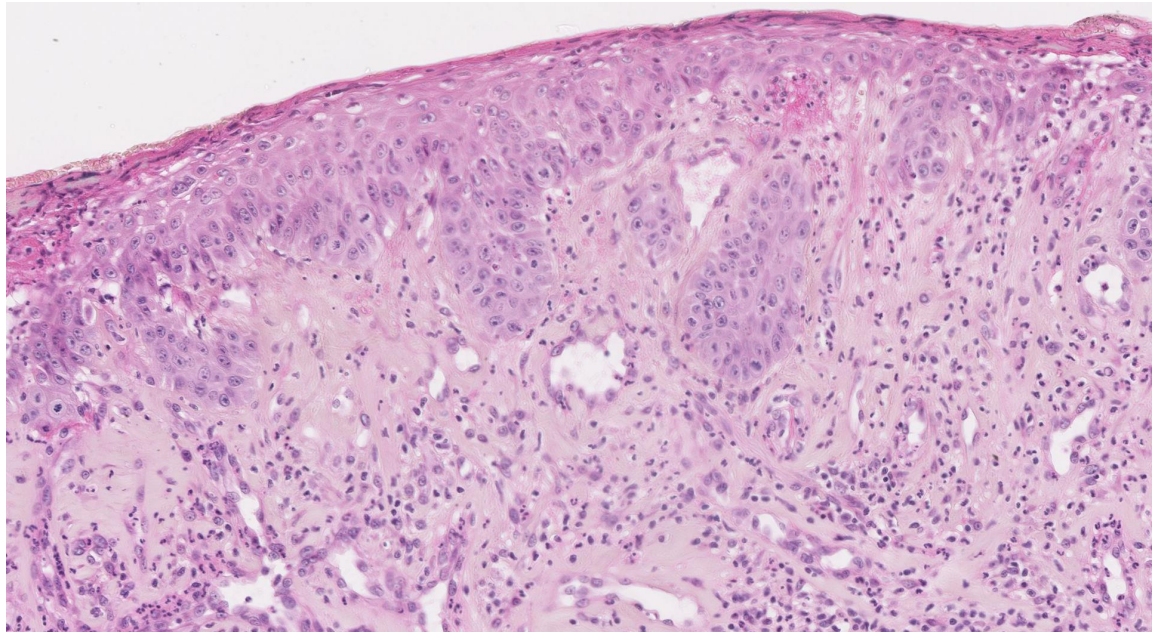

Diagnostic retenu : OIN

Traitement : exérèse

Bonne cicatrisation

Récidive

Nouvelle biopsie : OIN

Diagnostic final : Pathomimie

La régénération épithéliale mime la dysplasie

LICHENOIDE ET DYSPLASIQUE

Lichen plan
Ou Lésion lichénoïde

avec néoplasie intraépithéliale

Lichen plan
Ou Lésion lichénoïde

avec « atypies réactionnelles », régénération

Néoplasie intraépithéliale

avec inflammation lichénoïde

Merci de votre attention

Chéilite actinique

Tic de léchage et mordillage

Chéilite actinique

= Elastose du chorion + Hyperkératinisartion

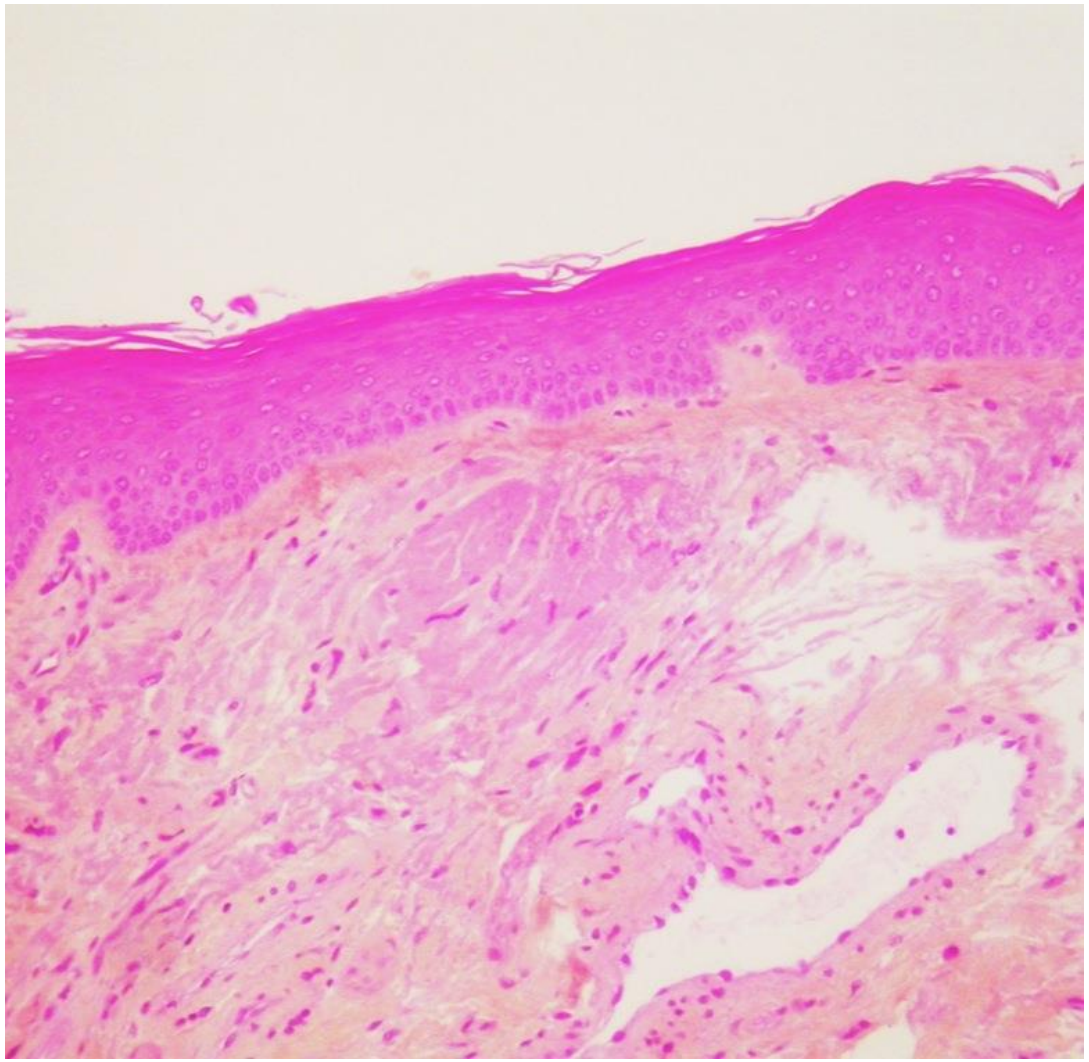

CHEILITE ACTINIQUE
4 modalités

a. Atrophie épithéliale et pas de modification dysplasique

b. Atrophie épithéliale +/- traumatisme, tic de léchage aboutissant à l'érosion, donc régénération

c. Néoplasie intraépithéliale (OIN)

d. Erosion sur OIN

CHEILITE ACTINIQUE

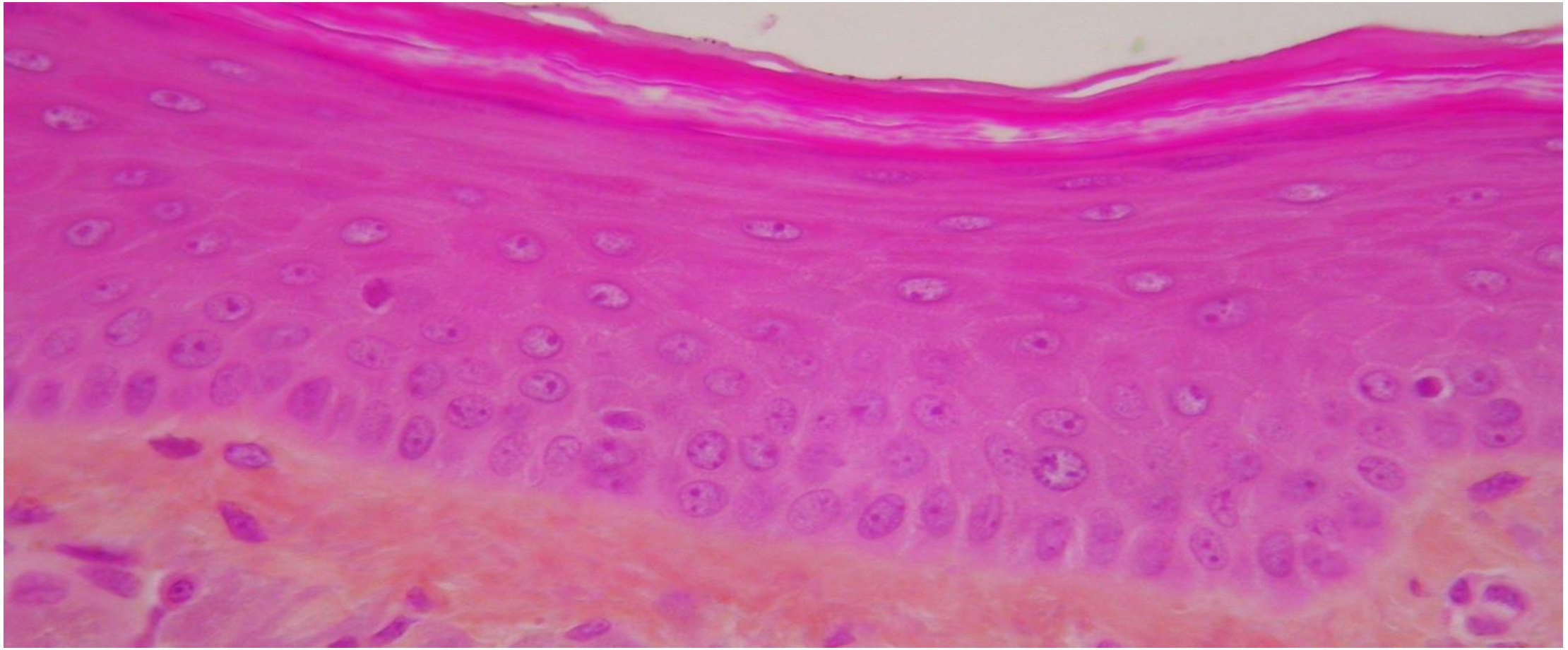

a. Atrophie épithéliale et pas de modification dysplasique

Atrophie et érosion

DG I

b. Atrophie épithéliale +/- traumatisme, tic de léchage aboutissant à l'érosion, donc régénération

CHEILITE ACTINIQUE

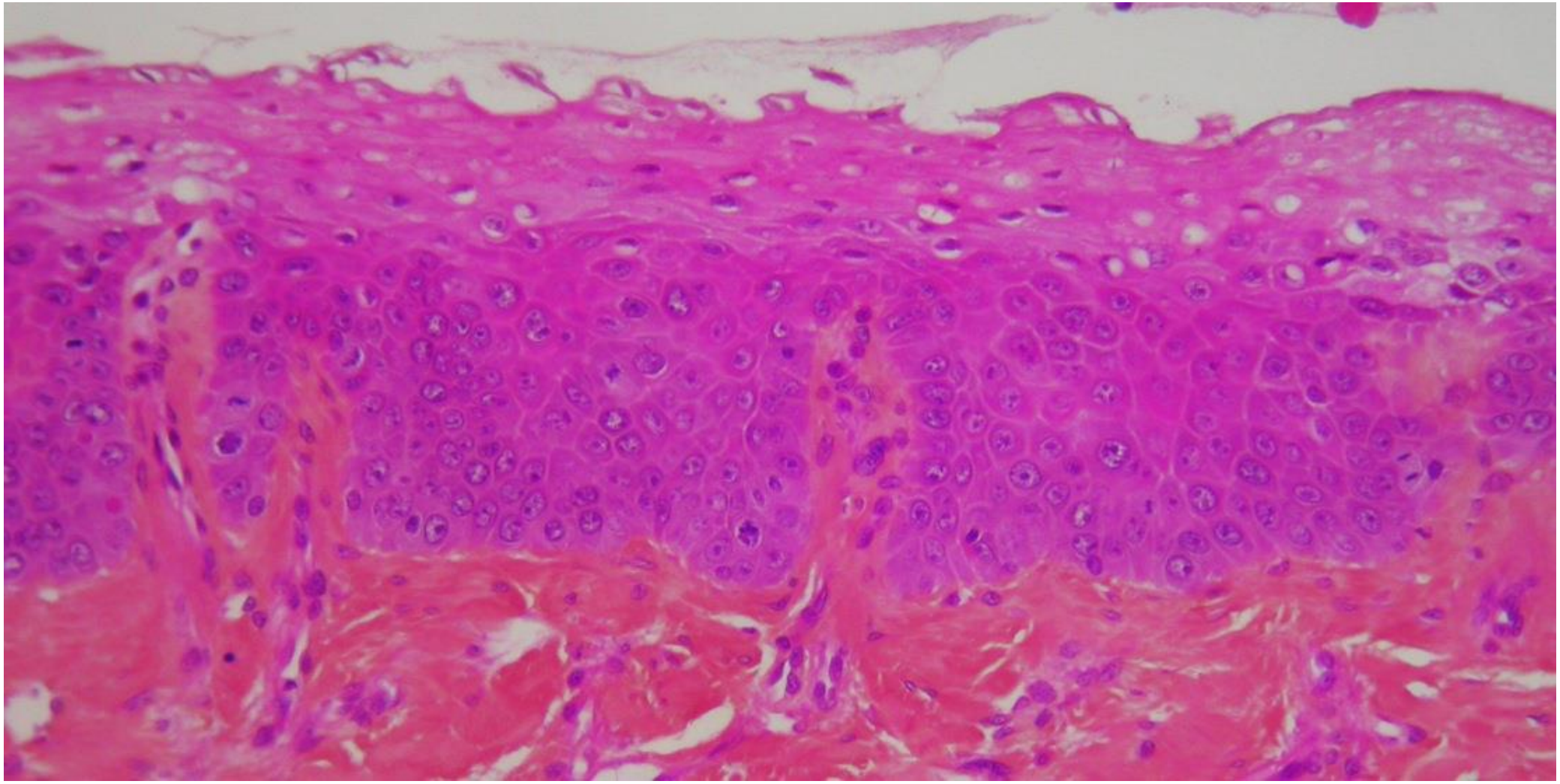

b. Atrophie épithéliale +/- traumatisme, tic de léchage aboutissant à l'érosion, donc régénération

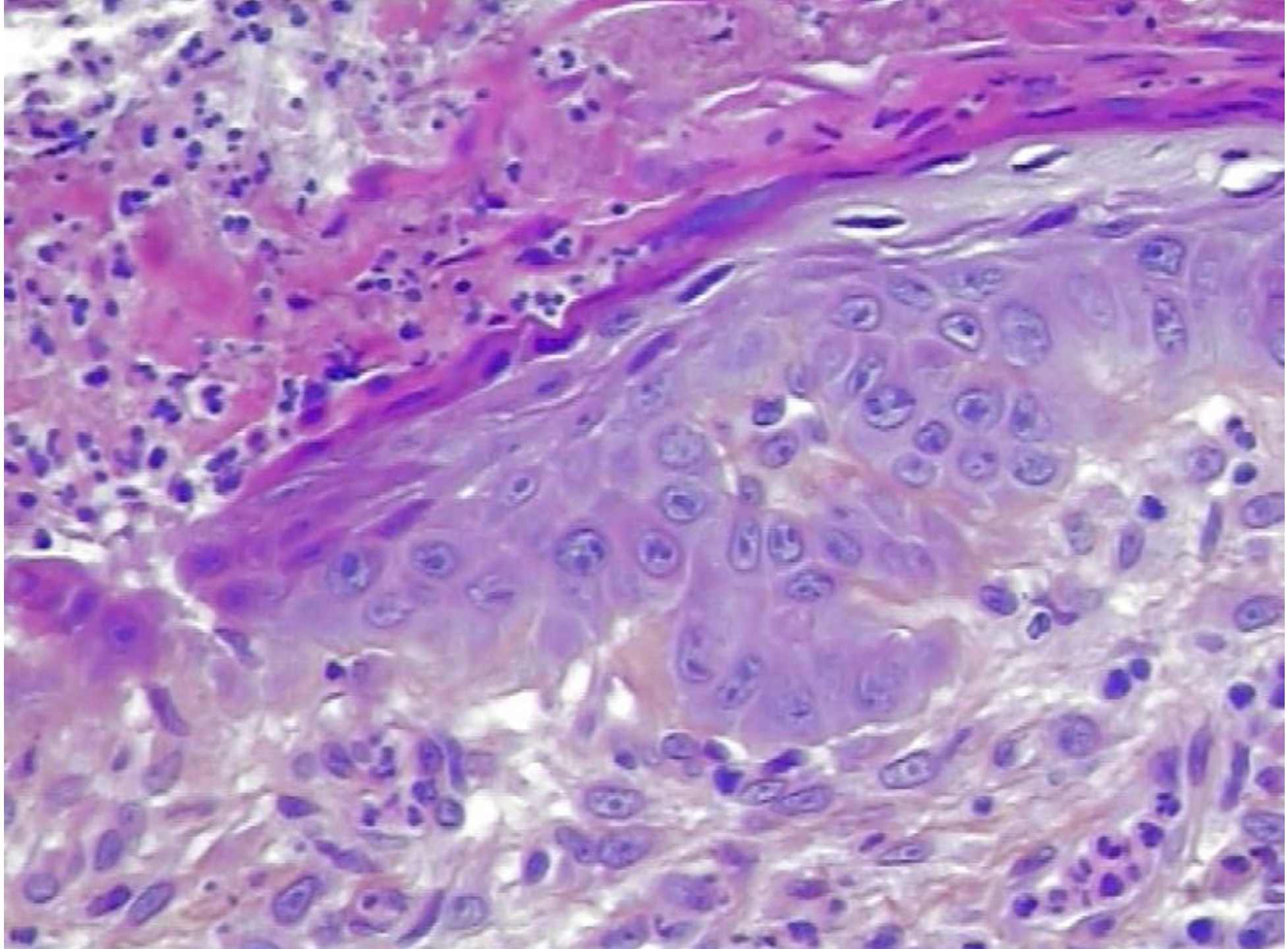

Néoplasie intra-épithéliale sur atrophie
ou régénération d'une érosion trophique ?

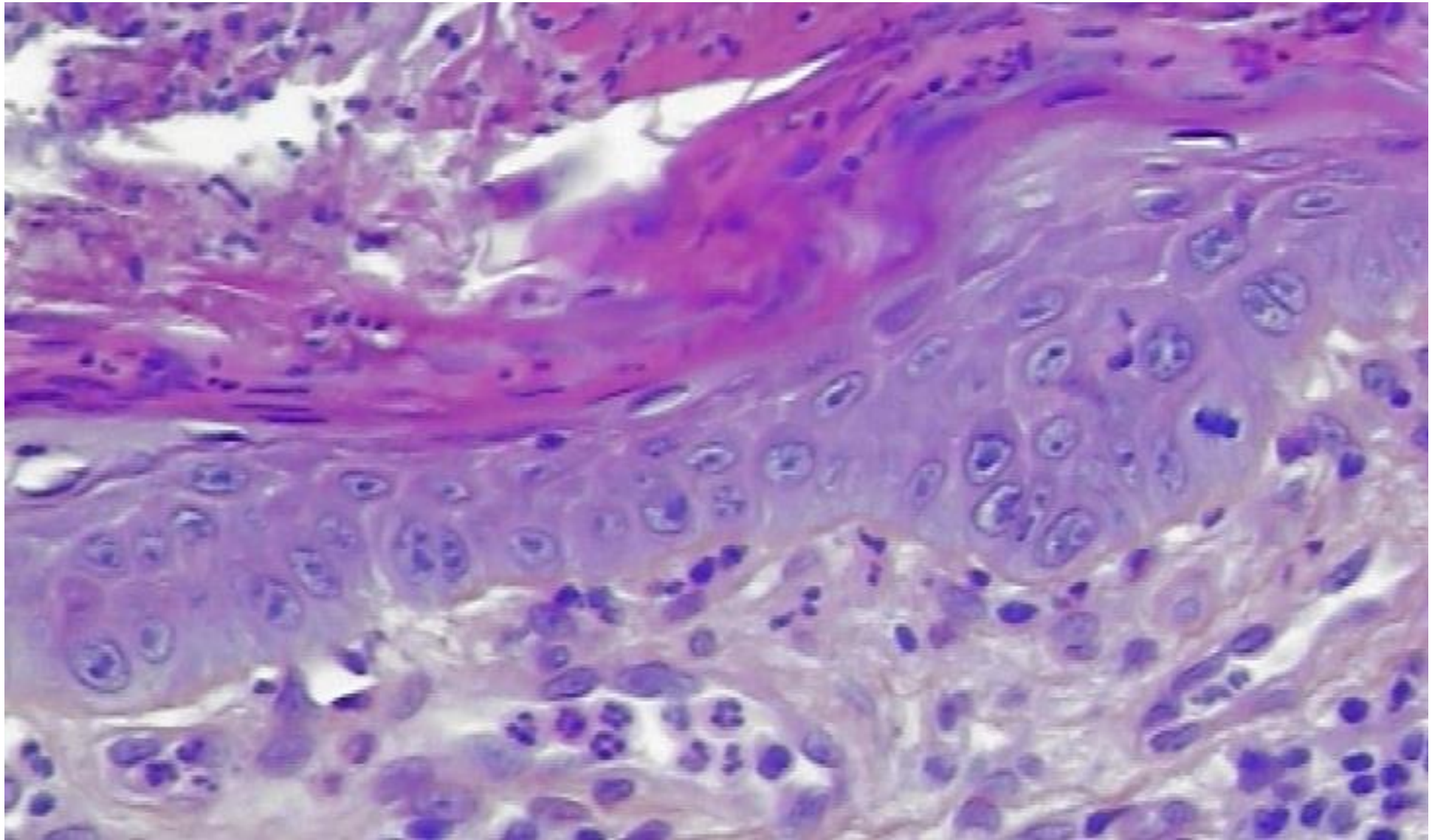

CHEILITE ACTINIQUE

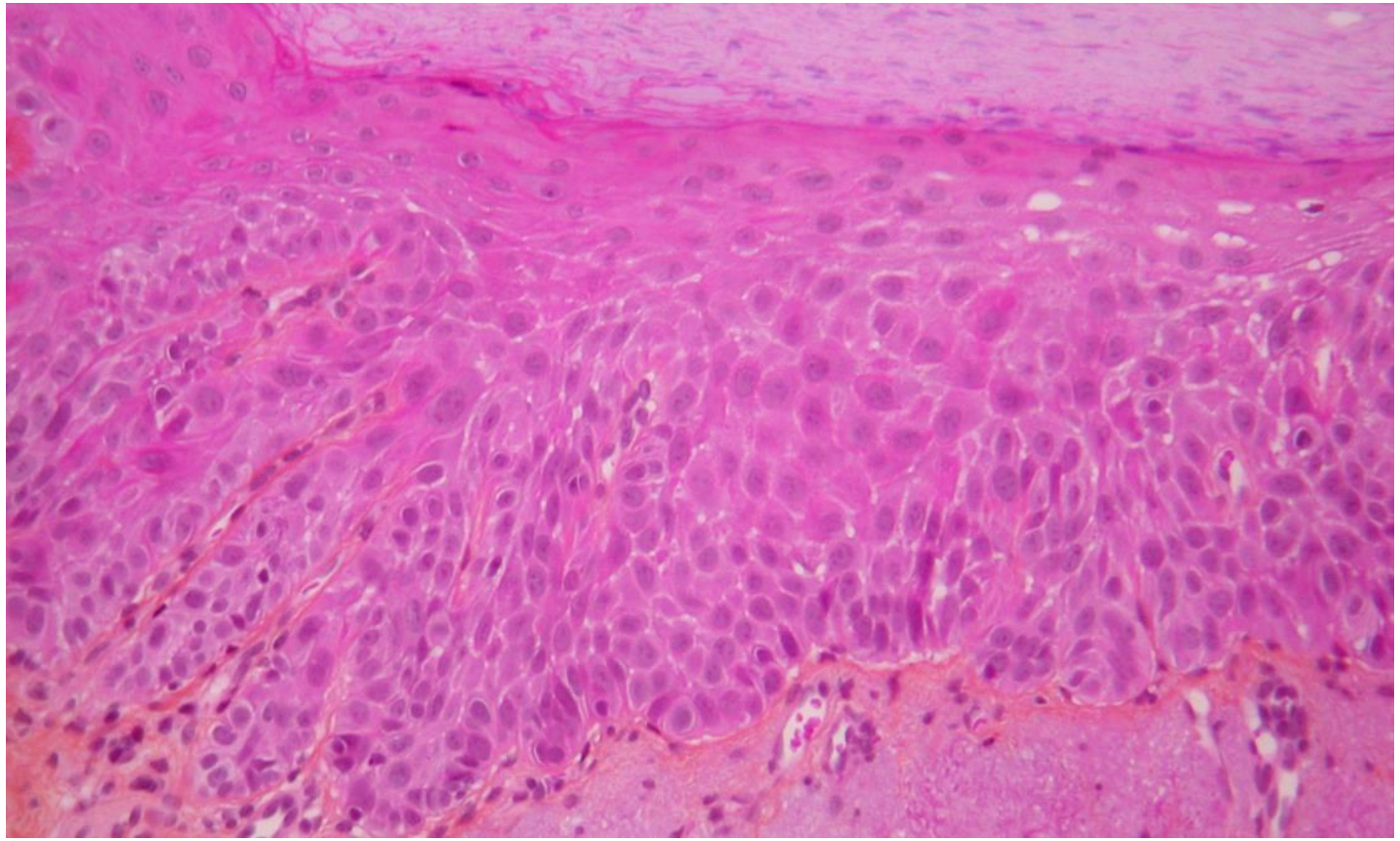

c. Néoplasie intraépithéliale (OIN)

+ d.Erosion sur néoplasie intraépithéliale
+ e. Invasion

Régénération

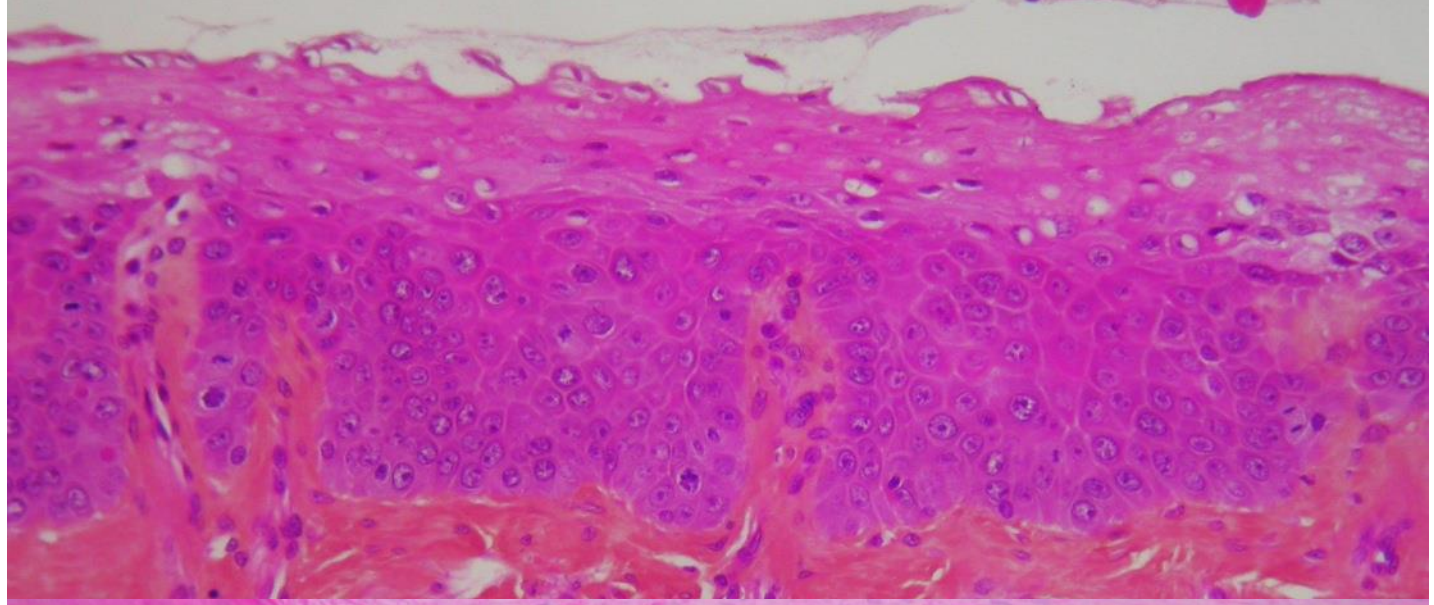

Néoplasie intraépithéliale

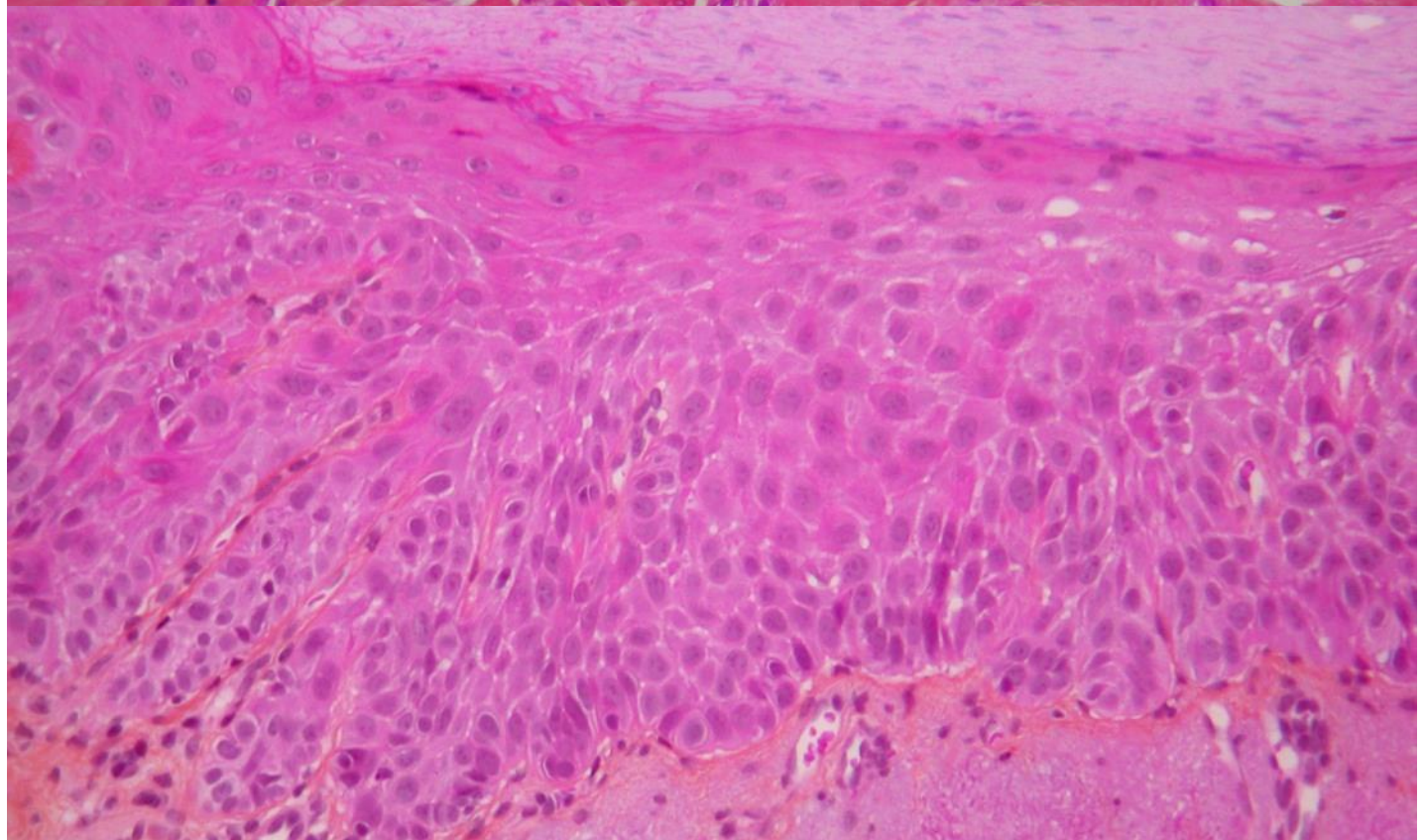

- Classification histologique des lésions dysplasiques : floue

- Littérature : termes confus :
  dysplasie lichénoïde
  lichen plan oral avec dysplasie
  dysplasie avec aspects lichénoides

- Qu’est-ce qui apparaît en premier lichen ou dysplasie ?

- L’inflammation est-elle une conséquence de la dysplasie ou la dysplasie une conséquence de l’inflammation

Pas de solution immunohistochimique plein d'anticorps essayés

J Oral Maxillofac Pathol. 2017 Sep-Dec;21(3):456-457. doi: 10.4103/jomfp.JOMFP_39_15.

Expression of survivin and p53 in oral lichen planus, lichenoid reaction and lichenoid dysplasia: An immunohistochemical study

Shaini Basheer [1], P M Shameena [2], S Sudha [3], Sujatha Varma [3], S Vidyanath [4], Aniruddha Varekar [5]

Context: The malignant transformation potential of oral lichen planus (OLP) and related lesions is a subject of great controversy.

s related to apoptosis and
LR) and oral lichenoid

d out to investigate the
nens - 10 cases each of OLP,
ontrol specimens of normal

, 4 cases (40%) of OLP and 2
fference ($P = 0.01$) in mean
ate of survivin was found to be
d normal mucosa (0%) ($P =$
pression in OLP and OLD

sion in the range of not OLP,
sion. The study results with
OLP are inconclusive but points toward a small but important malignant potential in OLP. This kind of comparative study highlights the importance of biopsying OLP and related lesions for proper diagnosis and appropriate management.

Keywords: Oral lichen planus; P53; oral lichenoid dysplasia; oral lichenoid reaction; survivin.

Pas de solution immunohistochimique plein d'anticorps essayés

Basheer j oral maxillofac pathol 2017

Expression of survivin and P53 in oral lichen planus, lichenoïde reactions and lichenoïd dysplasia

Context: The malignant transformation potential of oral lichen planus (OLP) and related lesions is a subject of great controversy.

Aim: The aim of this study was to compare the expression of proteins related to apoptosis and tumour suppressor gene processes in OLP, oral lichenoid reaction (OLR) and oral lichenoid dysplasia (OLD).

Materials and methods: The immunohistochemical study was carried out to investigate the expressions of survivin and p53 in a total of 30 lesional biopsy specimens - 10 cases each of OLP, OLR and OLD. The expression rates were further compared with 10 control specimens of normal oral mucosa (NORM).

Results: Immunoreactivity for p53 was seen in 7 cases (70%) of OLD, 4 cases (40%) of OLP and 2 cases (20%) of OLR and none of NORM. We obtained a significant difference ($P = 0.01$) in mean p53 expression between the different entities. The positive staining rate of survivin was found to be significantly different between OLD (50%), OLP (10%), OLR (0%), and normal mucosa (0%) ($P = 0.004$). There was a positive correlation between p53 and survivin expression in OLP and OLD using Pearson's correlation coefficient.

Conclusion: Lichenoid dysplasia has shown p53 and survivin expression in the range of not OLP, but leukoplakia. On the other hand, OLR seems to be an innocuous lesion. The study results with OLP are inconclusive but points toward a small but important malignant potential in OLP. This kind of comparative study highlights the importance of biopsying OLP and related lesions for proper diagnosis and appropriate management.

Keywords: Oral lichen planus; P53; oral lichenoid dysplasia; oral lichenoid reaction; survivin.

Dysplasia Should Not Be Ignored in Lichenoid Mucositis

L D Rock [1 2], D M Laronde [1 2], I Lin [1 2], M P Rosin [2 3], B Chan [1 2], B Shariati [1], L Zhang [1 2 4]

Oral lichen planus is categorized as a potentially malignant condition by the World Health Organization; however, some argue that only lichen planus with dysplasia have malignant potential. Many pathologists call lichen planus with dysplasia "dysplasia with lichenoid mucositis (LM)" or "LM with dysplasia." Previous research has shown that certain high-risk patterns of loss of heterozygosity (LOH) in dysplastic lesions are associated with significantly increased cancer risk. However, LM without dysplasia lacks such molecular patterns, supporting the hypothesis that LM, by itself, is not potentially malignant and that only those with dysplasia have malignant potential. To further investigate the premalignant nature of LM with dysplasia, this study compared the rate of malignant progression of dysplasia with LM with that of dysplasia without LM. Patients from a population-based prospective cohort study with >10 y of follow-up were analyzed. Study eligibility included a histological diagnosis of a primary low-grade dysplasia with or without LM. A total of 446 lesions in 446 patients met the selection criteria; 373 (84%) were classified as dysplasia without LM, while 73 (16%) were classified as dysplasia with LM. Demographic and habit information, clinical information, and outcome (progression) were compared between the 2 groups. Forty-nine of 373 cases of dysplasia (13%) progressed compared to 8% (6/73) of dysplasia with LM. However, the difference was not statistically different (P = 0.24). The 3- and 5-y rate of progression did not differ between the groups (6.7% and 12.5% for dysplasia without LM and 2.9% and 6.6% for those with LM; P = 0.36). Progression was associated with nonsmoking, location at a high-risk site, and diagnosis of moderate dysplasia regardless of whether LM was present or not. Dysplasia with or without LM had similar cancer risk, and dysplasia should not be discounted in the presence of LM.

Conclusion
Dysplasie avec ou sans mucosite lichénoïde
Ont le même risque de cancer

La dysplasie ne doit réduite dyscounted
Si mucosite lichénoide

Lichen pan oral : localisations extra-orales, histologie et traitements

10h00 : LICHEN PLAN ORAL : LOCALISATIONS EXTRA-ORALES, HISTOLOGIE et TRAITEMENTS

(15 min présentation + 5 min de discussion)

10h00-10h20 : Camille Isnard, localisations ORL du LPO
10h20-10h40 : Marie LeMoigne, localisation oesophagienne du LPO
10h40-11h00 : Louise Hefez, lichen vulvaire et syndrome vagino-vulvo-gingival
11h00-11h20 : Olivier COGREL : lichen unguéal et du cuir chevelu
11h20-11h40 : Francoise PLANTIER : pièges histologiques dans le LPO
11h40-12h00 : JC FRICAIN, stratégies thérapeutiques dans le LPO
12h00-12h20 : M SAMIMI, efficacité des traitements systémiques du LPO : que sait-on ?

Étude de pratique française au sein du Groupe d'Etude de la Muqueuse Buccale (GEMUB) sur le traitement allopathique du lichen oral

Thèse pour l'obtention du Diplôme d'État de Docteur en chirugie dentaire
DES chirurgie orale

UFR d'Odontologie de Bordeaux
Le 21 juin 2024

Présentée et soutenue publiquement par X∏À† ^∏‰†¬∑˘
Sous la direction du p˘Í ¡∑˝˝∑Ý˘ T∑†‰Ĵ, «˘À˝ŽÍ ˆ «∑@˘À≠†À‰

Définition selon l'OMS

Réseau kératosique réticulé

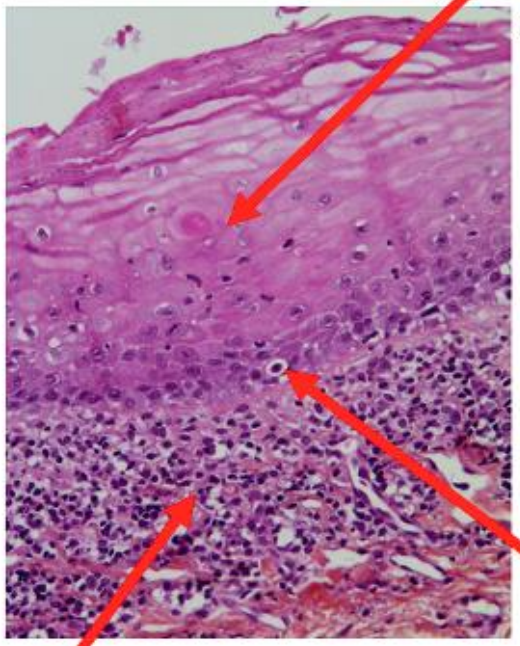

Diversité des formes cliniques

Lichen Oral	Aspects cliniques	Aspects histopathologiques	Facteur inducteur
LPO	Typique	Typique	Non
LLO	Typique	Compatible	Non
	Compatible	Typique	Non
	Compatible	Compatible	Non
LLOI	Typique	Compatible	Oui
	Compatible	Typique	Oui
	Typique	Typique	Oui
	Compatible	Compatible	Oui

wĆ‰Ž«æ˝∑ ≥∑˝ ≥∏ě‰ÀŽÀÍ‰˝ ≥Ý ›À≠«∑‰Í ˘†›ĠA6^ Ñ+ ňńňń

Problématique

TOPIQUES

Cochrane Library

Les corticostéroïdes sont le traitement de première intention du LPB. Cette revue a révélé que ces médicaments, administrés par voie topique sous forme de gels adhésifs ou de préparations similaires, pourraient être plus efficaces qu'un placebo pour diminuer la douleur du LPB symptomatique ; toutefois, compte tenu du petit nombre d'études et de participants, notre confiance dans la fiabilité de cette conclusion est faible. Les résultats concernant la réponse clinique n'ont pas été concluants et nous sommes incertains des effets indésirables. Des données probantes de très faible certitude suggèrent que les inhibiteurs de la calcineurine, en particulier le tacrolimus, pourraient être plus efficaces pour atténuer la douleur que les corticostéroïdes, bien qu'il y ait une certaine incertitude quant aux effets indésirables et que la réponse clinique au tacrolimus ait donné des résultats contradictoires.

Et des questions en suspend....

Durée traitement ?
Quel modalité de traitement sur le long terme ?
Quand prescrire?
Quelle forme galénique prescrire?

Problématique

SYSTEMIQUES

GUIDELINES

European S1 guidelines on the management of lichen planus: a cooperation of the European Dermatology Forum with the European Academy of Dermatology and Venereology

D. Ioannides,[1,*] E. Vakirlis,[1] L. Kemeny,[2] B. Marinovic,[3] C. Massone,[4] R. Murphy,[5] A. Nast,[6] J. Ronnevig,[7] T. Ruzicka,[8] S.M. Cooper,[9] R.M. Trüeb,[10] R.M. Pujol Vallverc[illegible]

Sulphasalasine[98] (2.5 g/day for 6 weeks)

Azathioprine[71,99] (50 mg twice daily orally or 1–2 mg/kg/day, for a period varying from 3 to 7 months)

Hydroxychloroquine sulphate[100] (200–400 mg/day for 2 months)

Methotrexate[101] (15 mg/week for 3 months)

Mycophenolate mofetil[102] (1 to 3 g/daily twice daily for 4 weeks)

TNF-a inhibitors (alefacept, adalimumab, etanercept)[103,104,105] can be used with uncertain efficacy, because studies of large series of patients are lacking

Review > Clin Oral Investig. 2023 Dec;27(12):709
Epub 2023 Nov 3.

Systemic non-steroidal immu[illegible] lichen planus treatment-a sc[illegible]

Erick Souza Pedraça [1], Eduardo Liberato da Silva [1], Ta[illegible]
Pantelis Varvaki Rados [1], Fernanda Visioli [2,3]

Case Reports > J Eur Acad Dermatol Venereol. 2007 Feb;21(2):259-60.
doi: 10.1111/j.1468-3083.2006.01832.x.

Successful treatment of oral erosive lichen planus with mycophenolate mofetil

J Dalmau, L Puig, E Roé, L Peramiquel, M Campos, A Alomar

6 September 2017

WILEY DERMATOLOGIC THERAPY

al study to compare efficacy etonide 0.1% oral paste, oral ination of topical triamcinolone ethotrexate in moderate to severe

a[1] | T. Narang[1] | U. N. Saikia[2]

CLINICAL AND LABORATORY INVESTIGATIONS

Efficacy of mycophenolate mofetil in severe lichen planus: a retrospective review of 10 patients

J.S. Wee,[1] P.J. Shirlaw,[2] S.J. Challacombe[2] and J.F. Setterfield[1,2]

[1]St John's Institute of Dermatology, Guy's and St Thomas' NHS Foundation Trust, London, U.K.
[2]Department of Oral Medicine, King's College London Dental Institute, Guy's Hospital, Floor 18, Guy's Tower, London SE1 9RT, U.K.

Clinical Trial > J Oral Pathol Med. 2003 Jul;32(6):323-9.
doi: 10.1034/j.1600-0714.2003.00173.x.

Azathioprine for the Treatment of Severe Erosive Oral and Generalized Lichen Planus

Kaushal K. Verma, Rashmi Mittal and Yashpal Manchanda
Department of Dermatology and Venereology, All India Institute of Medical Sciences, New Delhi 110029, India.
E-mail: kkverma61@hotmail.com

Systemic and topical corticosteroid treatment of oral lichen planus: a comparative study with long-term follow-up

M Carbone [1], E Goss, M Carrozzo, S Castellano, D Conrotto, R Broccoletti, S Gandolfo

Objectifs de notre étude

Objectif principal:

Décrire les prescriptions médicamenteuses du traitement du lichen oral dans une population de spécialistes regroupés au sein du GEMUB.

Objectifs secondaires:

Décrire les facteurs qui influencent la prescription médicamenteuse ?

a ªðÀÏ ∂∫ Ł

Étude observationelle transversale

questionaire fermé

Questionnaire

- Questionnaire à choix multiple de 16 items
- Corrigé et validé lors de la journée présentielle annuelle du GÉMUB en décembre 2022

Destiné aux membres du GEMUB

- Dermatologues
- Chirurgiens oraux
- Chirurgiens maxillo-faciaux
- Chirurgiens-dentistes
- ORL

tцⲆ—ƛɔɥoqK Kɔ qᶈɔ K

- Pendant 1 an à partir de janvier 2023
- Diffusé à partir de la médicalist

Résultats

Généralités

Taux de réponse : 33,3 % (56/168)

Chirurgiens-oraux

41%

Dermatologues

34%

Chirurgiens-dentistes

12,5%

Taux réponse dans la moyenne de ce type article

Cunningham CT BMC Med Res Methodol.

Mode d'exercice

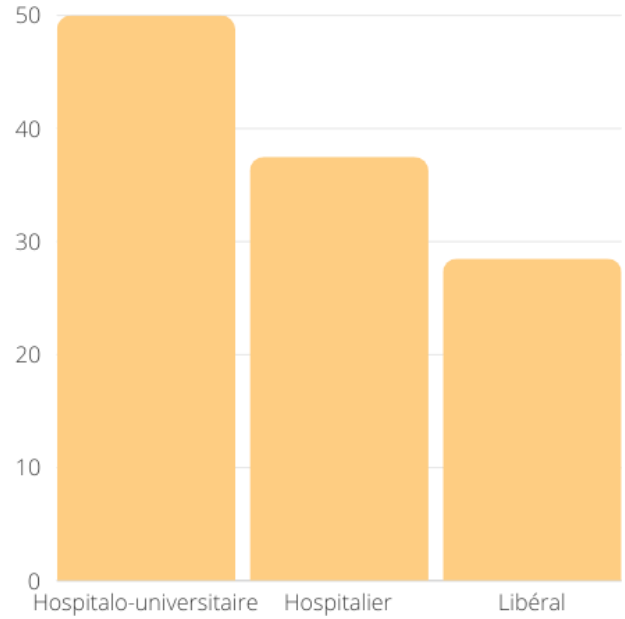

Hospitalo-universitaire

50%

Hospitalier

37,5%

Libéral

28,5%

Résultats

Prescriptions de première intention

En première intention, quel est le traitement que vous prescrivez le plus souvent dans le lichen oral ?

- Corticothérapie orale systémique de courte durée
- Corticothérapie locale
- Rétinoïdes systémiques
- Immunosuppresseur local (ciclosporine, tacrolimus, etc.)
- Une corticothérapie générale de plus de 10 jours
- Un immunosuppresseur par voie systémique
- Autre : précisez

100% des répondants prescrivaient une corticothérapie locale en première intention

Concordant avec données littérature:

- Lodi G (2020) revue cochrane
- Łukaszewska-Kuska M, Oral Dis. nov 2022

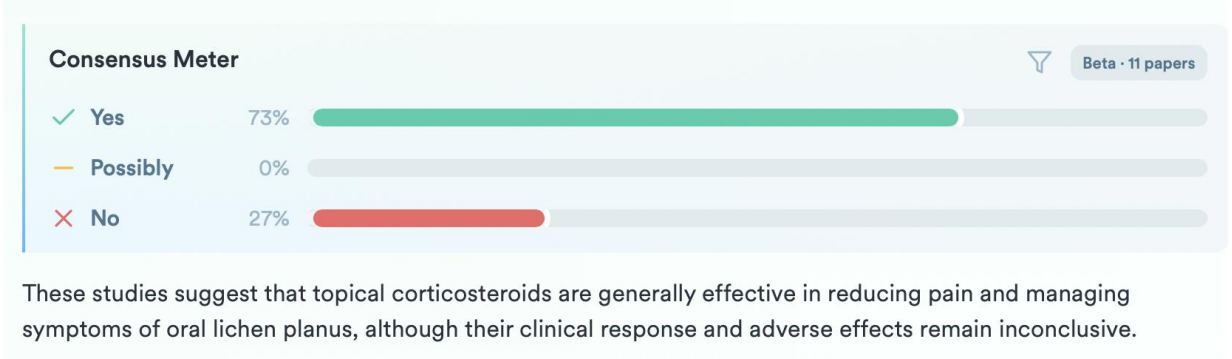

- Ioannides D, Journal of the European Academy of Dermatology and Venereology. 2020

Résultats

Prescriptions de première intention

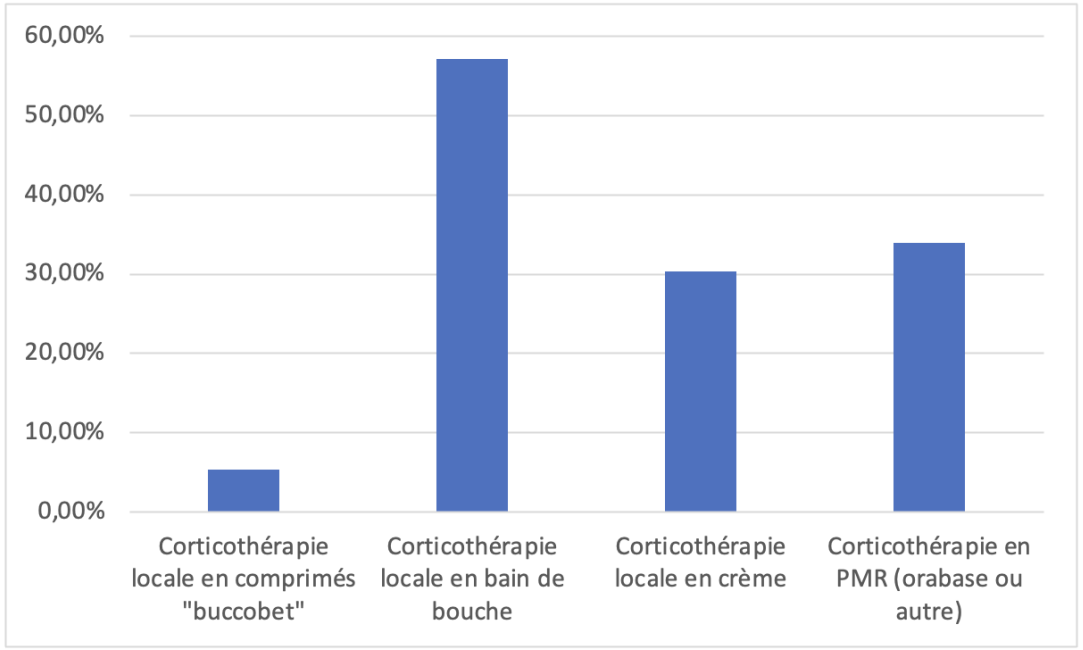

Formes galéniques de la corticothérapie locale prescrites le plus fréquemment en première intention

Espagne, la prescription la plus fréquente était une pommade orabase de 0.1% triamcinolone acétonide 3 fois par jours

Piñas L, Med Oral Patol Oral Cir Bucal. 2017

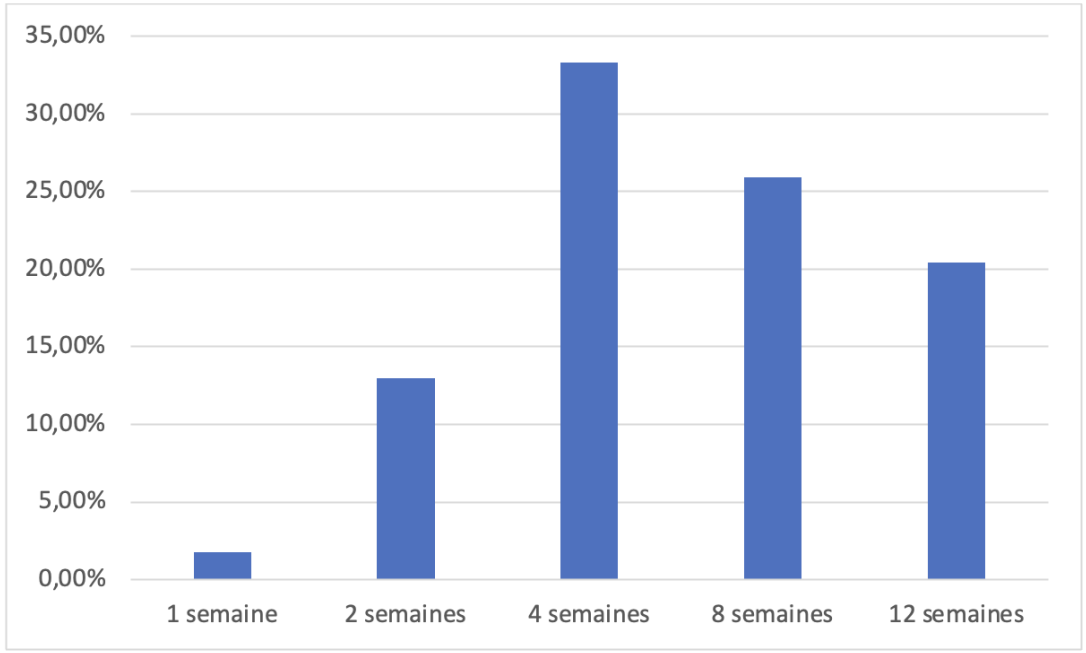

Durées de prescription de la corticothérapie locale en première intention les plus fréquentes

Concordant avec les recommandations de l'académie européenne de dermatologie et vénérologie

Journal of the European Academy of Dermatology and Venereology. 2020;

DELPHI ?: La forme galénique utilisée semble liée aux habitudes du praticien

Les durées de prescription varient de 4 à 12 semaines

wª Ł−fiðȼðŁFacteurs influençant la prescription en première intention

En première intention, quels éléments vous motivent le plus souvent à prescrire un traitement médicamenteux dans le lichen oral ?

- La présence d'un lichen dans la cavité orale (toute formes cliniques confondues), qu'il soit symptomatique ou non
- La douleur
- La forme clinique : lichen oral ulcéré, érythémateux ou bulleux, qu'il soit douloureux ou non
- Les données de l'examen histologique (infiltrat inflammatoire, etc.)
- Le risque de transformation en carcinome épidermoïde
- Autre : précisez

Les facteurs influençant le choix du traitement étaient :

- **la douleur** (78,6 %),
- **la forme clinique :** lésion lichénoïde orale (LLO) ulcérée, érythémateuse ou bulleuse, qu'elle soit douloureuse ou non (82,1 %)
- la présence d'un lichen oral quel que soit la forme clinique, qu'il soit douloureux ou non (7,1%).

DELPHI ?: les lichens oraux douloureux quelque soit la dorme clinique doivent être traités
les lichens ulcérés, érythémateux et bulleux doivent être traités

Résultats

Facteurs influençant la prescription en première intention

En première intention, le plus souvent vous prescrivez des traitements locaux devant :

- Une forme clinique orale localisée
- Une forme clinique orale diffuse
- Un lichen plurifocal (bouche et autre localisation)

Le choix d'un traitement local diminue avec l'étendue du lichen : Les traitements locaux de première intention étaient prescrits par 83,9 % des répondants pour un lichen oral localisé, 64,3 % pour un lichen oral diffus et 19,6 % pour un lichen plurifocal (bouche et autres sites).

DELPHI ?: les traitements locaux sont indiqués pour les formes cliniques orales localisées
Qu'en est il pour formes orales diffuses et formes plurifocales?

Résultats Facteurs influençant la prescription en première intention

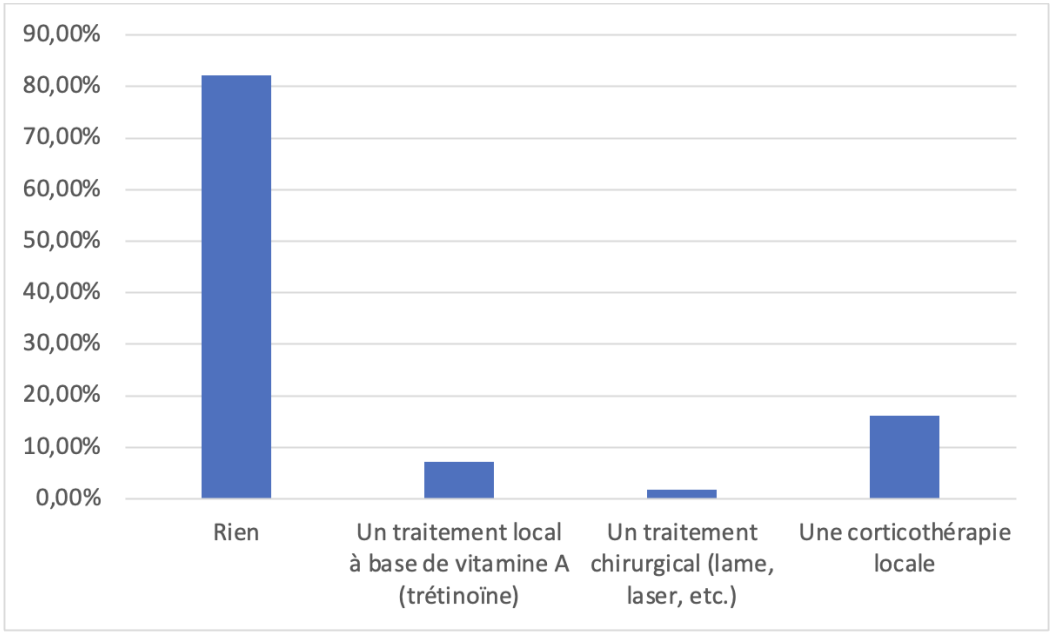

Traitements de première intention les plus fréquemment prescrits devant une **forme réticulée** non douloureuse

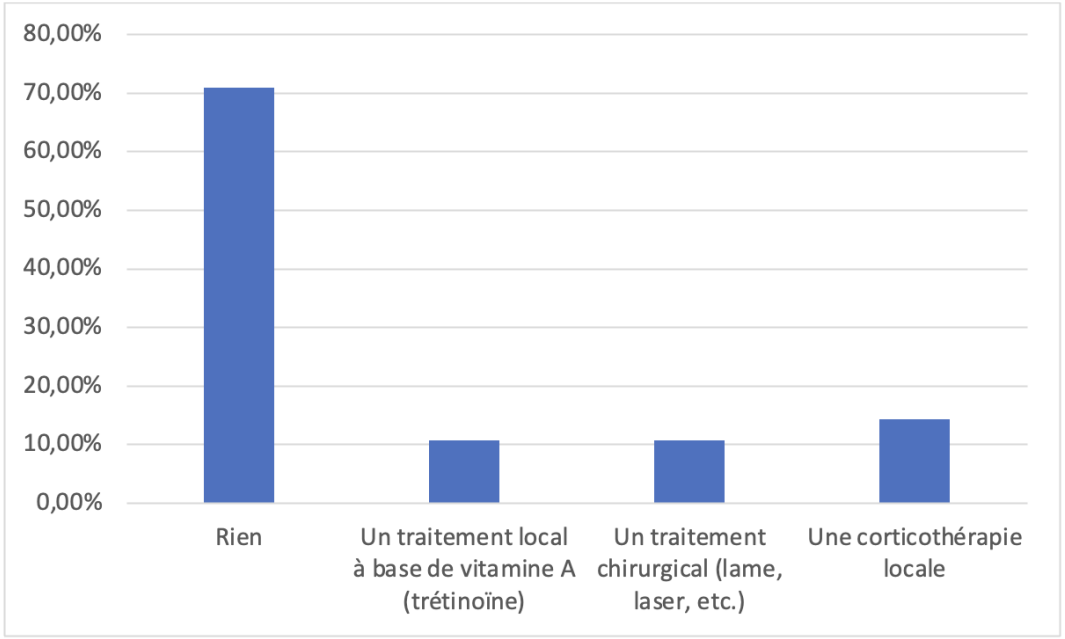

Traitements de première intention les plus fréquemment prescrits devant une forme **kératosiques en plaque** non douloureuse

DELPHI ?: les lichens kératosiques ne doivent pas être traités = lichen quiescents ?

wª Ł−fiðȼðŁFacteurs influençant la prescription en première intention

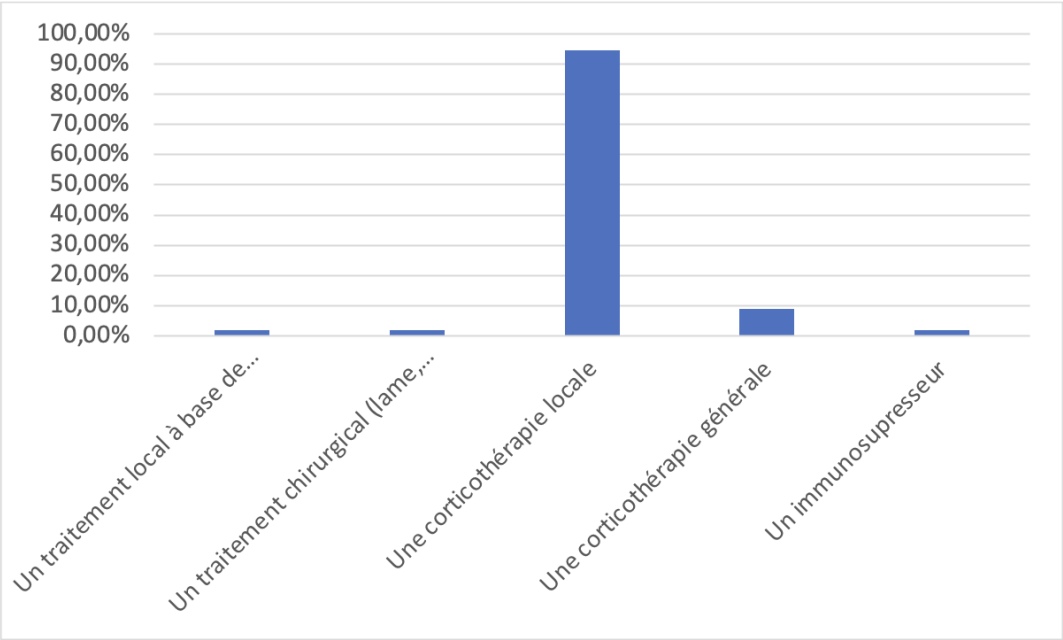

Traitements de première intention les plus fréquemment prescrits devant une forme clinique **érythémateuses, érosive ou ulcérée**

95,6% des chirurgiens oraux, 89,5% des dermatologues et 100% des chirurgiens-dentistes prescrivaient des corticoïdes topiques en première intention pour un lichen oral sans atteinte extra-orale d'aspect érythémateux, érosif, ulcéré.

DELPHI?: Les corticoides topiques sont le traitement de première intention des lichens érythématuxx, érosifs, ulcérés

wª Ł–fiðȼðŁ

Traitement d’entretien?

Lorsque le lichen plan est contrôlé (absence de douleur mais persistance de kératose non suspecte), vous prescrivez le plus souvent :

- Un traitement à utiliser de façon continue au long cours
- Un traitement à prendre de façon ponctuelle en cas de nouvelle poussée inflammatoire

Lorsque le lichen oral était contrôlé (absence de douleur mais persistance de kératose non suspecte), **91%** des participants prescrivaient un traitement à prendre de façon ponctuelle en cas de nouvelle poussée inflammatoire, tandis que **3,6%** prescrivaient un traitement à utiliser de façon continue au long cours.

DELPHI?: Après contrôle du lichen, un traitement systématique au long cours n’est pas préconisé

Résultats

Prescriptions de deuxième intention

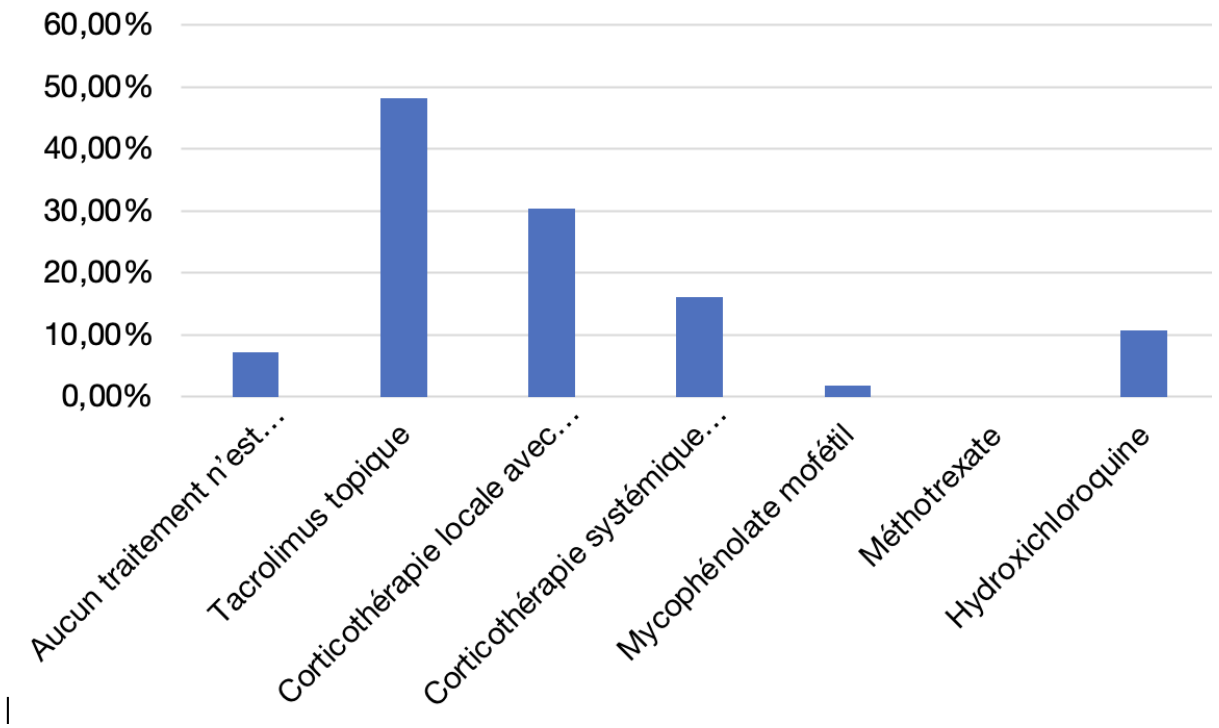

43,5% des chirurgiens oraux, 63,1% des dermatologues et 14,3% des chirurgiens-dentistes prescrivaient du **tacrolimus topique**

26,1% des chirurgiens oraux, 21% des dermatologues et 42,8% des chirurgiens-dentistes prescrivaient une corticothérapie locale avec une **autre forme galénique**

Traitement de deuxième intention le plus fréquemment prescrit

DELPHI ?: En deuxième intention un traitement topique (Tacrolimus ou corticothérapie avec une autre forme galénique) est préconisé (80% des répondants)

Résultats

Prescriptions de deuxième intention

Tacrolimus topique

Le tacrolimus topique a été proposé comme traitement de seconde intention par la majorité des répondeurs. Ce résultat n'est pas clairement établi par des études cliniques qui sont contradictoires (Lodi G (2020) revue cochrane)

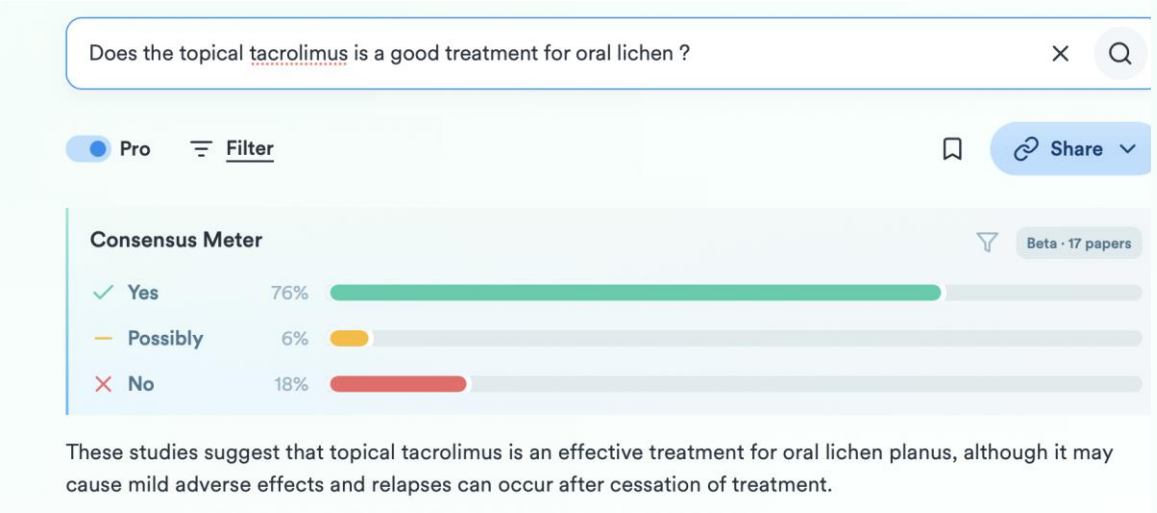

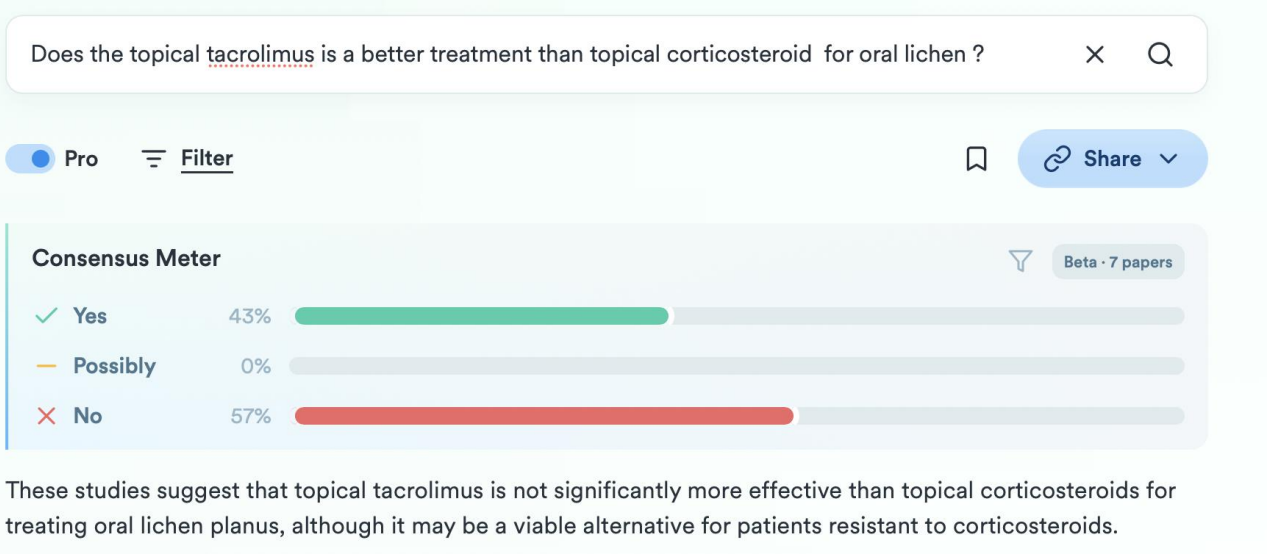

DELPHI ?: Prescrire TT topique par tacrolimus avant systémique est à préconiser dans la majorité des cas

wª Ł–fiðȼðŁ

Prescriptions de deuxième intention

Corticothérapie systémique

- 64 patients traités dans 4 études cliniques dont 1 RCT

- Gamal Alsakaan NA J Dermatolog Treat. 2022
- Pedraça ES Clin Oral Investig. 2023
- Lajevardi V J Dtsch Dermatol Ges. 2016
- Chauhan P Dermatol Ther. 2018

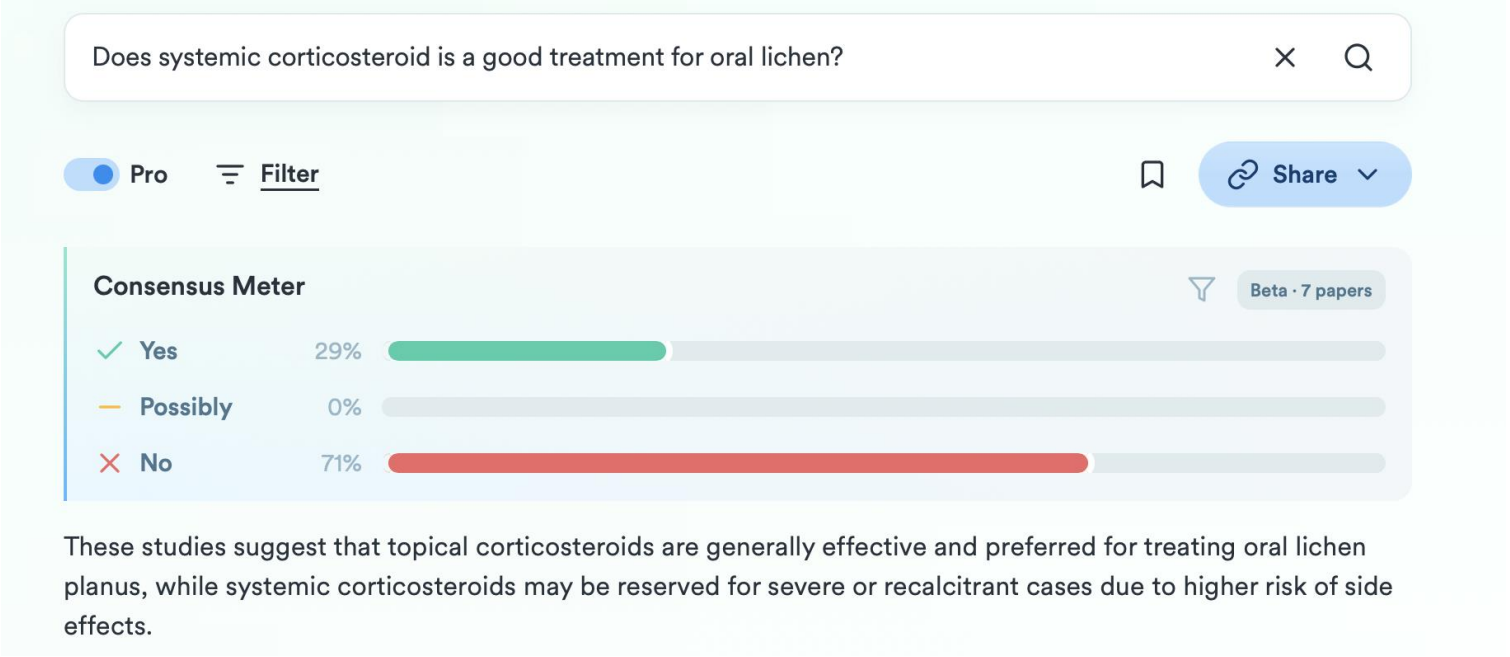

DELPHI ?: Corticothérapie systémique à réserver aux cas sévères (Ulcérations +++ et douleur)

Résultats

p˘∑˝≠˘À^ŽÀÍ‰˝ ≥∑Ž˘ÍÀ˝Àæ, ∑À‰ŽŽ‰ŽÀÍ‰

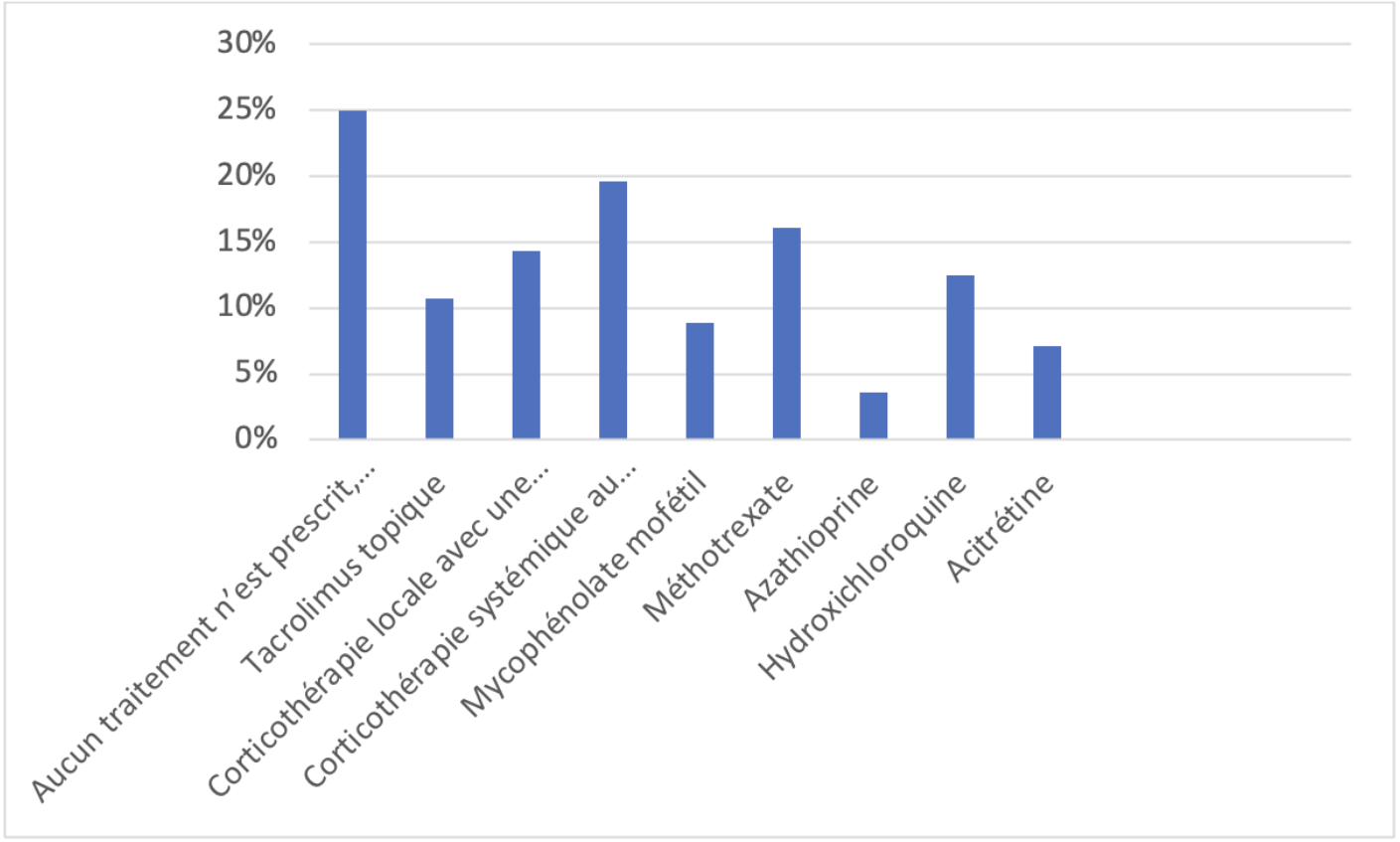

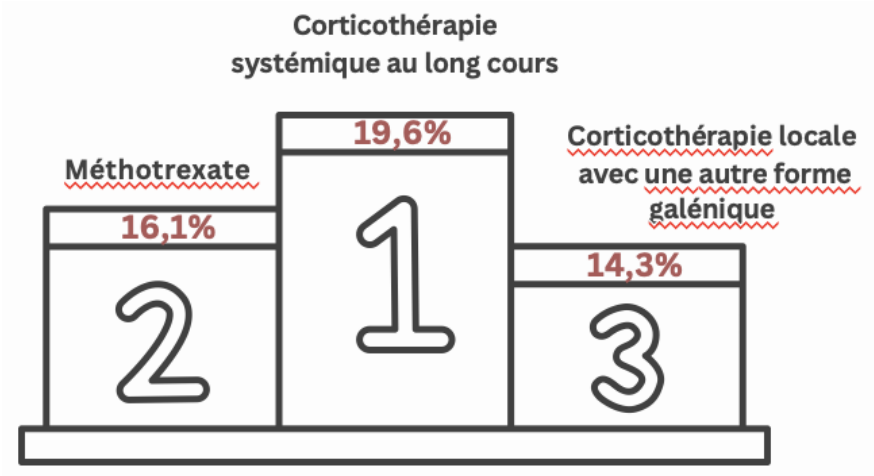

Traitements de troisième intention le plus fréquemment prescrit

Résultats

Prescriptions de deuxième/troisième intention

HYDROXYCHLOROQUINE

334 patients traités dans 11 études dont 4 RCT

R Tilllero Oral Diseases 2024.

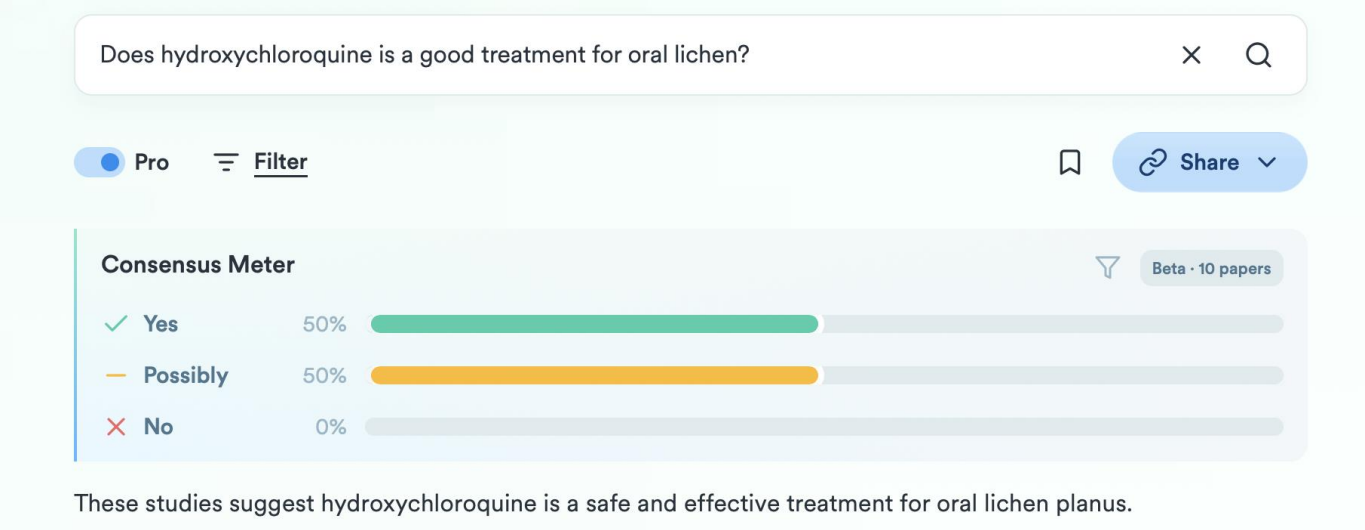

La sécurité d'utilisation et le nombre relativement important de patients traités avec des résultats positifs dans 4 essais cliniques randomisés nous pousse à proposer ce traitement en première ligne thérapeutique systémique devant le méthotrexate, la corticothérapie systémique au long court et le mycophénolate mofétil.

DELPHI ?: Hydroxychloroquine est le traitement systémique de première intention

Résultats

Prescriptions de deuxième/troisième intention

Methotrexate

134 patients dans 4 études cliniques, dont 2 prospectives randomisées. La posologie variait de 2,5mg à 15mg/semaine. La meilleure efficacité était observée en association avec une corticothérapie locale

- Pedraça ES Clin Oral Investig. 2023
- Lajevardi V J Dtsch Dermatol Ges. 2016
- Chauhan P Dermatol Ther. 2018
- Myers EL JAAD Int. 2024

DELPHI ?: deuxième/troisième ligne de traitement systémique

wª Ł–fiðȼðŁ

Prescriptions de deuxième/troisième intention

MYCOPHÉNOLATE MOFÉTIL

29 patients traités dans 3 études rétrospectives.

- Myers EL JAAD Int. 2024
- Wee JS Br J Dermatol. 2012
- Dalmau J J Eur Acad Dermatol Venereol. 2007

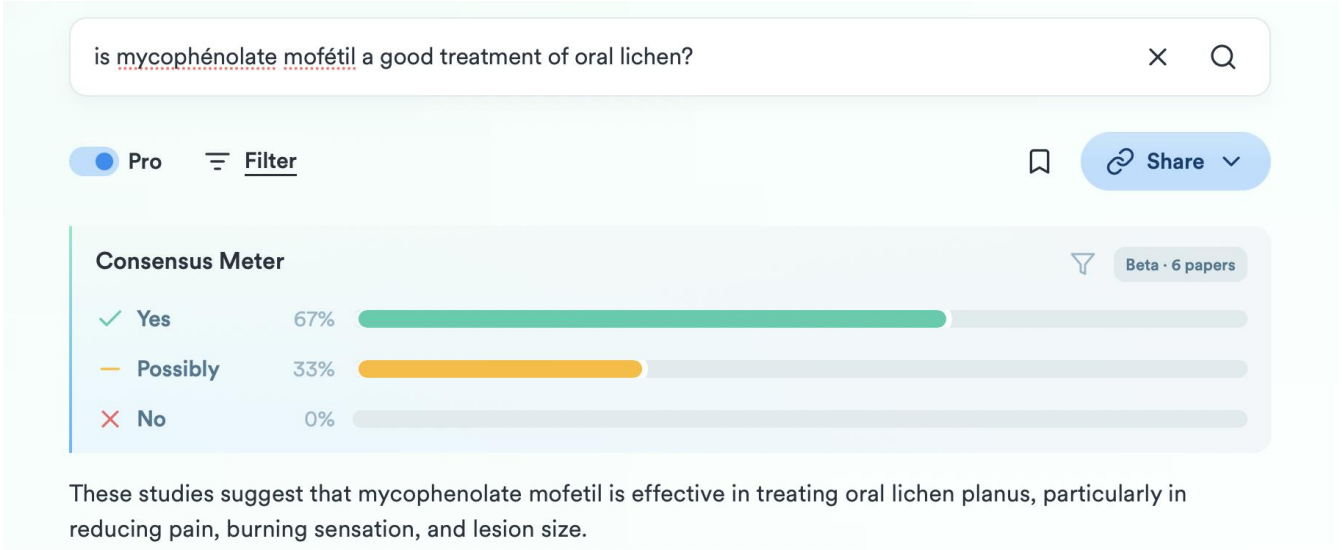

DELPHI ?: deuxième/troisième ligne de traitement systémique?

Résultats

Prescriptions de deuxième/troisième intention

Acitrétine

- 34 patients traités dans 2 études dont 1 RCT.

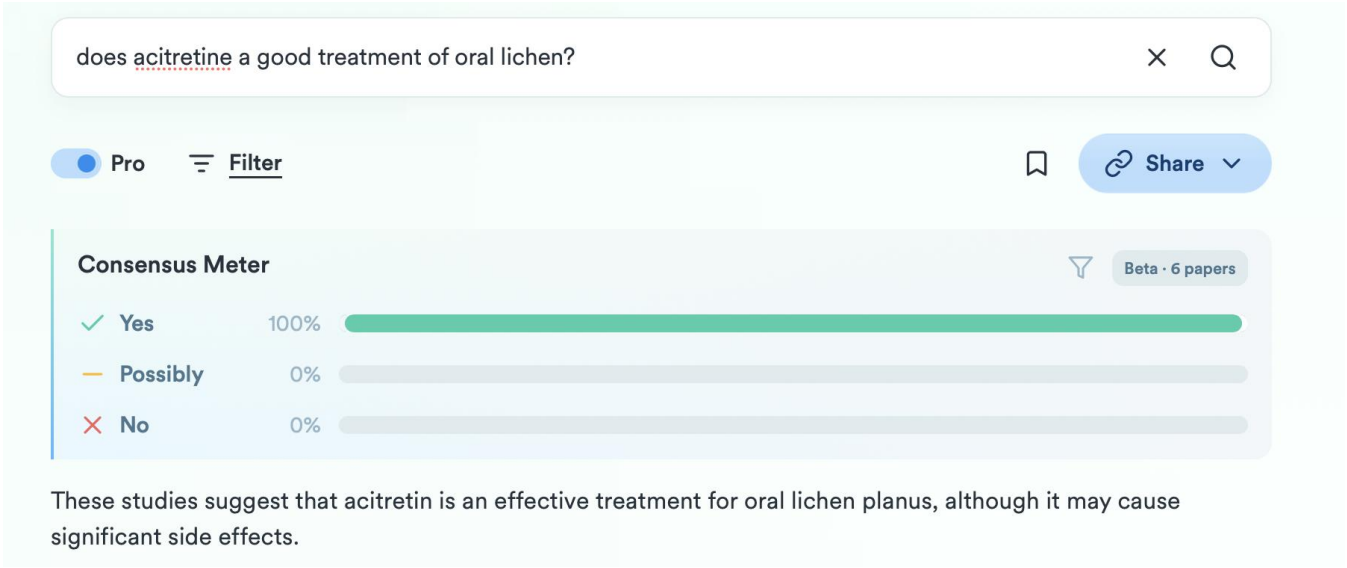

DELPHI ?: deuxième/troisième ligne de traitement systémique?

Résultats

Prescriptions de deuxième/troisième intention

Azathioprine

- 34 patients traités dans 2 études dont une étude de cohorte rétrospective (32,35).

  Myers EL JAAD Int. 2024

  Verma KK Acta Derm Venerol.2001

Key Benefits of Azathioprine for Oral Lichen Planus (CONSENSUS)

•Effective in Severe Cases: Azathioprine has been effective in treating severe and generalized forms of lichen planus, including erosive oral lichen planus, where other treatments have failed.

•Corticosteroid-Sparing: It serves as an alternative to systemic corticosteroids, reducing the need for prolonged corticosteroid use and thereby minimizing associated side effects.

•Long-Term Efficacy: Patients who responded to azathioprine did not experience a relapse over a follow-up period of 6-9 months after stopping the treatment.

DELPHI ?: deuxième/troisième ligne de traitement systémique?

wª Ł–fiðȼðŁ

Prescriptions de deuxième/troisième intention

- Aucune étude clinique spécifique lichen oral (Demande PHRC en France)
- 6 patients lichen oral traités dans étude lichen de 56 patients et 3 rapports de cas

Published in final edited form as:
Sci Transl Med. 2019 September 25; 11(511): . doi:10.1126/scitranslmed.aav7561.

IFN-γ enhances cell-mediated cytotoxicity against keratinocytes via JAK2/STAT1 in lichen planus

Shuai Shao[1,2], Lam C. Tsoi[2], Mrinal K. Sarkar[2], Xianying Xing[2], Ke Xue[1], Ranjitha Uppala[2], Celine C. Berthier[3], Chang Zeng[2], Matthew Patrick[2], Allison C. Billi[2], Joseph Fullmer[2], Maria A Beamer[2], Bethany Perez-White[4], Spiro Getsios[4], Andrew Schuler[2], John J. Voorhees[2], Sung Choi[5], Paul Harms[2,6], J. Michelle Kahlenberg[7], Johann E. Gudjonsson[2,*]

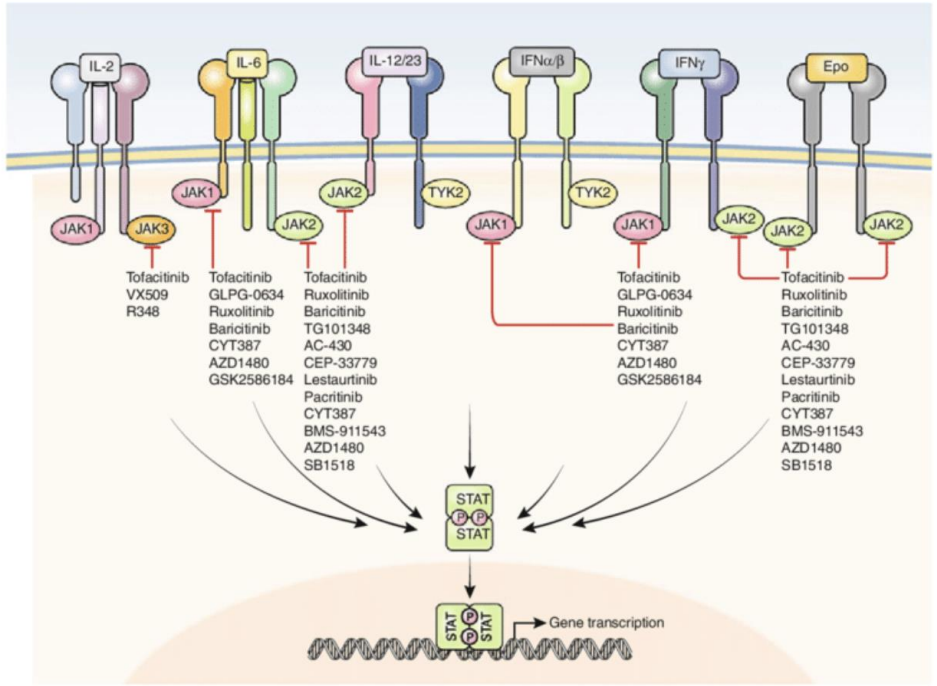

DELPHI ?: deuxième/troisième ligne de traitement systémique?

Résultats

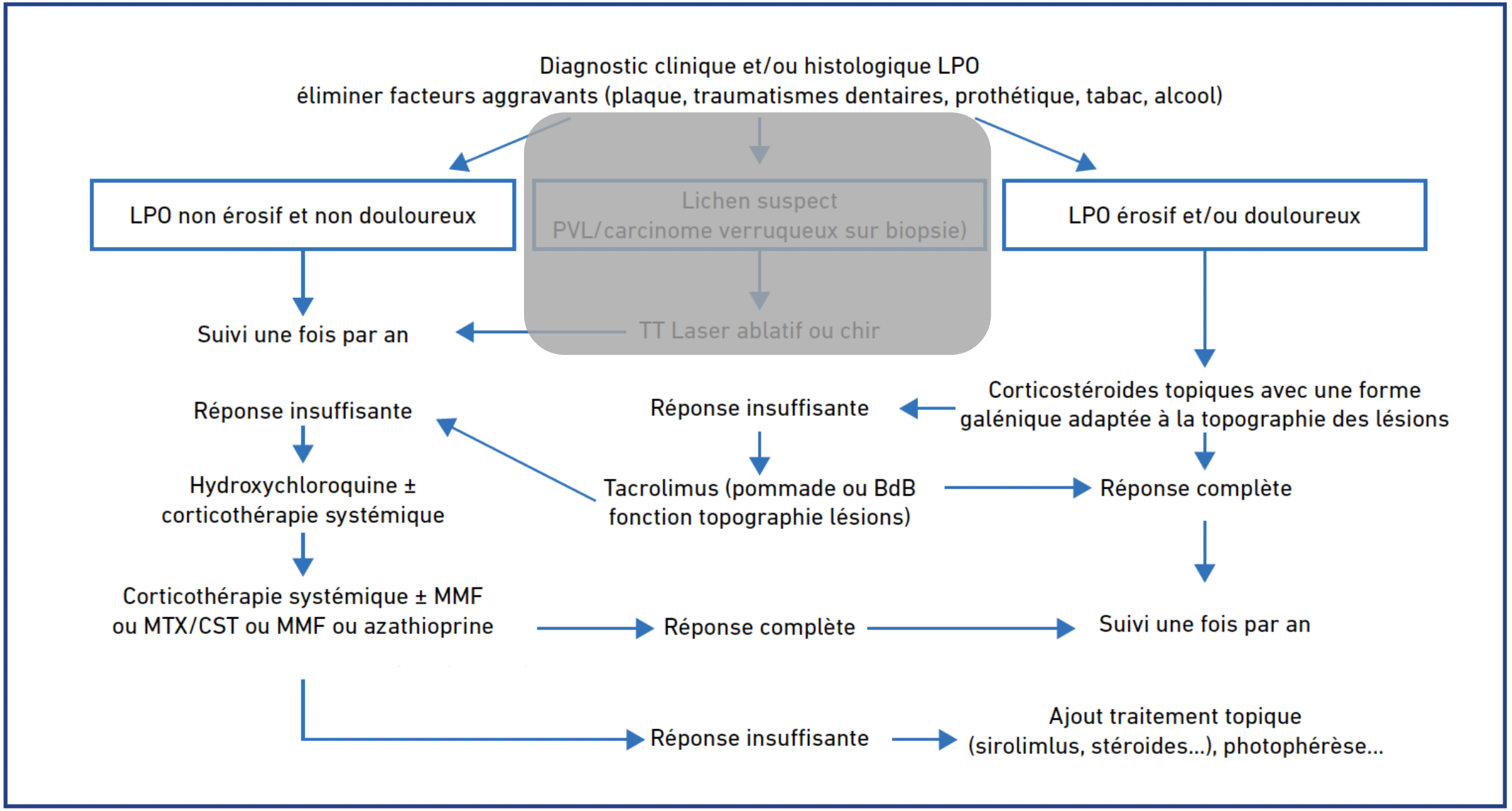
Diagnostic clinique et/ou histologique LPO
éliminer facteurs aggravants (plaque, traumatismes dentaires, prothétique, tabac, alcool)
LPO non érosif et non douloureux
Lichen suspect
PVL/carcinome verruqueux sur biopsie)
LPO érosif et/ou douloureux
Suivi une fois par an
TT Laser ablatif ou chir
Réponse insuffisante
Réponse insuffisante
Corticostéroides topiques avec une forme galénique adaptée à la topographie des lésions
Hydroxychloroquine ± corticothérapie systémique
Tacrolimus (pommade ou BdB fonction topographie lésions)
Réponse complète
Corticothérapie systémique ± MMF ou MTX/CST ou MMF ou azathioprine
Réponse complète
Suivi une fois par an
Réponse insuffisante
Ajout traitement topique (sirolimlus, stéroides...), photophérèse...

Lichen pan oral : localisations extra-orales, histologie et traitements

10h00 : LICHEN PLAN ORAL : LOCALISATIONS EXTRA-ORALES, HISTOLOGIE et TRAITEMENTS

(15 min présentation + 5 min de discussion)

10h00-10h20 : Camille Isnard, localisations ORL du LPO
10h20-10h40 : Marie LeMoigne, localisation oesophagienne du LPO
10h40-11h00 : Louise Hefez, lichen vulvaire et syndrome vagino-vulvo-gingival
11h00-11h20 : Olivier COGREL : lichen unguéal et du cuir chevelu
11h20-11h40 : Francoise PLANTIER : pièges histologiques dans le LPO
11h40-12h00 : JC FRICAIN, stratégies thérapeutiques dans le LPO
12h00-12h20 : M SAMIMI, efficacité des traitements systémiques du LPO : que sait-on ?

Société Française de Dermatologie et de Pathologie Sexuellement Transmissible

GEMUB
GROUPE D'ÉTUDE DE LA MUQUEUSE BUCCALE

Traitements systémiques du lichen oral : *que sait-on ? que fait-on ?*

Mahtab SAMIMI
Dermatologie CHU de Tours

Journée du GEMUB
3 Décembre 2024

JEADV 2020

GUIDELINES

European S1 guidelines on the management of lichen planus: a cooperation of the European Dermatology Forum with the European Academy of Dermatology and Venereology

D. Ioannides,[1,*] E. Vakirlis,[1] L. Kemeny,[2] B. Marinovic,[3] C. Massone,[4] R. Murphy,[5] A. Nast,[6] J. Ronnevig,[7] T. Ruzicka,[8] S.M. Cooper,[9] R.M. Trüeb,[10] R.M. Pujol Vallverdú,[11] R. Wolf,[8] M. Neumann[12]

Guidelines S1
Revue de la littérature 1986-2018
Consensus d'experts par mail

Premiere ligne

Table 7 The following interventions are recommended for the treatment of mucosal lichen planus

Topical steroids (clobetasol propionate 0.05%, triamcinolone, betamethasone, fluocinonide, fluticasone, dexamethasone and prednisolone in different forms). Intralesional injection of corticosteroids (triamcinolone acetonide hydrocortisone, dexamethasone and methylprednisolone) in ulcerative OLP.
Systemic corticosteroids (oral) Systemic corticosteroids, methylprednisolone or prednisone (30–80 mg/day)
Systemic retinoids, such as acitretin (25–50 mg/day) initially, followed by isotretinoin (0.5–1 mg/kg/day),
Topical retinoids (isotretinoin 0.05–0.1%) or other forms of vitamin A derivatives can eliminate white lesions
Oral cyclosporine (3–10 mg/kg/day)

Deuxieme ligne

Table 8 The following interventions are suggested for the treatment of mucosal lichen planus

Topical calcineurin inhibitors, tacrolimus and pimecrolimus
Sulphasalasine[98] (2.5 g/day for 6 weeks)
Azathioprine[71,99] (50 mg twice daily orally or 1–2 mg/kg/day, for a period varying from 3 to 7 months)
Hydroxychloroquine sulphate[100] (200–400 mg/day for 2 months)
Methotrexate[101] (15 mg/week for 3 months)
Mycophenolate mofetil[102] (1 to 3 g/daily twice daily for 4 weeks)
TNF-a inhibitors (alefacept, adalimumab, etanercept)[103,104,105] can be used with uncertain efficacy, because studies of large series of patients are lacking

Troisieme ligne

Table 9 The following interventions can be considered for the treatment of mucosal lichen planus

Cyclophosphamide (100 mg/day),[73]
Thalidomide[106] (initial dose of 50 to 100 mg/day and then progressively decreased to the minimal effective dose),
Antibiotic treatment for 1–3 month (metronidazole – 250 mg every eight hours daily-[66], trimethoprim–sulphomethoxazole, tetracycline 500 mg twice daily, doxycycline 100 mg twice daily),[69]
Itraconazole[67], griseofulvin,[107]
Dapsone (initial dose of 50 mg/day is given for the first 15 days, and then, the dose is increased to 100 mg/day),[108]
Low molecular weight heparin (enoxaparin 3 mg/week),[109]
Interferon has been used as a treatment modality in cases of LP associated with hepatitis C[110]
Levamisole (50 mg thrice daily or 150 mg once daily, for three consecutive days per week for at least 3 months),[111]
Lycopene (8 mg/day for 8 weeks),[112]
Purslane (235 mg/day),[113]
Curcuminoids (6000 mg/day 3 divided doses),[114]
Aloe vera[115]
Topical tocopherol[116]
Colchicine[117]
0.5 mL of intralesional BCG (bacillus Calmette-Guerin) injection[118] was used every other day for two weeks and proved to be as effective as 10 mg triamcinolone acetonide injections every week for 2 weeks.
Extracorporeal photochemotherapy[119]
Psoralen plus UVA (PUVA), UVA_1, broadband or narrowband UVB[120]
Er: YAG laser (2940 nm),[121] diode laser (630 nm),[122] carbon dioxide laser (CO_2)[123]

Que dit la littérature?

American Journal of Clinical Dermatology (2024) 25:35–53
https://doi.org/10.1007/s40257-023-00814-3

REVIEW ARTICLE

Revue de la littérature

Oral Lichen Planus: An Update on Diagnosis and Management

Agathe Louisy[1,2] · Eiryann Humbert[1,3] · Mahtab Samimi[1,3,4]

Accepted: 1 August 2023 / Published online: 15 September 2023
© The Author(s), under exclusive licence to Springer Nature Switzerland AG 2023

Etudes retrospectives

Etudes prospectives ouvertes

Petits effectifs

Peu d'essais randomisés

Clinical Oral Investigations (2023) 27:7091–7114
https://doi.org/10.1007/s00784-023-05357-9

REVIEW

Revue systématique
32 études

Systemic non-steroidal immunomodulators for oral lichen planus treatment—a scoping review

Erick Souza Pedraça[1] · Eduardo Liberato da Silva[1] · Taiane Berguemaier de Lima[1] · Pantelis Varvaki Rados[1] · Fernanda Visioli[1,2]

Corticothérapie systémique

« Reco » européennes : 1ere ligne

Guidelines européennes :
prednisone 30-80 mg/jour pour “formes érosives réfractaires ou multifocales ou sévères”

Etude ouverte non randomisée, 49 OLP atrophique/érosif
Deux strategies :

- Prednisone 50mg/jour (jusqu’à 60 jours) : après amelioration de 50%, décroissance progressive puis relai par clobetasol topique dans pâte adhesive (2X/jour puis 1X/jour) – total 6 mois
- clobetasol topique dans pâte adhesive (2X/jour pendant 4 mois puis 1X/jour) – total 6 mois

Pas de difference (rémission, douleurs) entre les deux groupes à 2 mois et à 6 mois

Carbone M, et al. Systemic and topical corticosteroid treatment of oral lichen planus: a comparative study with long-term follow-up. J Oral Pathol Med. 2003;32(6):323–9

Rétinoïdes systémiques : acitrétine, alitrétinoïne

« Reco » européennes : 1ere ligne

Etude retrospective 17 OLP

Retinoïdes oraux (isotrétinoine 80mg/jour, acitrétine 25mg/jour) : 11/17 avec amélioration

Torti DC et al. OLP: a case series with emphasis on therapy. Arch Dermatol. 2007

Etude prospective ouverte 10 OLP réfractaires au traitement topique

alitrétinoïne 30mg/jour pendant 6 mois : 50% reduction des scores de sévérité dans 4/10 patients

Pas de reduction des scores de douleurs et de qualité de vie

Kunz M, et al. Efficacy and safety of oral alitretinoin in severe OLP—results of a prospective pilot study. JEADV 2016

Essai randomisé en aveugle, 64 patients avec OLP symptomatique

-Acitrétine (25-35mg/jour) + CTC locaux (triamcinolone dans pâte orale, 3X/jour), 24 semaines

-Placebo + CTC locaux, 24 semaines

- **Critère de jugement principal : 75% de réduction du score de sévérité « ODSS »**
  88% (acitrétine) vs 47% (placebo) , p<0.001 à 28 semaines
- **Critères de jugement secondaires (douleurs, qualité de vie) : réduction significative**

Vinay et al. Oral Acitretin Plus Topical Triamcinolone vs Topical Triamcinolone Monotherapy in Patients With Symptomatic OLP: A Randomized Clinical Trial. *JAMA Dermatol.* 202

Hydroxychloroquine

« Reco » européennes : 2eme ligne

200-400mg/jour, 2 prises/jour, au moins 6 mois

Plusieurs études prospectives ouvertes

- 8 OLP érosifs réfractaires : amélioration dans 100% des cas
- 10 OLP : efficace dans 90% des cas : douleur/erythème 1-2 mois, érosions 6 mois
- 45 OLP : amélioration des scores REU et VAS dans tous les cas
- 21 OLP : rémission complète 5/21 et partielle 12/21
- 30 OLP : 80% amélioration

Rivas-Tolosa N, et al.
Antimalarial drugs for the treatment of oral erosive lichen planus.
Dermatol Basel Switz. 2016

Eisen D.
Hydroxychloroquine sulfate improves OLP: an open trial.
J Am Acad Dermatol. 1993

Raj SC, et al.
Hydroxychloroquine—a new treatment option for erosive OLP.
Indian J Dent Res Off Publ Indian Soc Dent Res. 2021

Yeshurun A,et al.
Hydroxychloroquine sulphate therapy of erosive oral lichen planus.
Australas J Dermatol. 2019

Sondhi M et al.
Safety and efficacy of hydroxychloroquine in patients of symptomatic OLP.
J Pak Assoc Dermatol 2020

Essai randomisé, simple aveugle (évaluateur)

99 patients, OLP sans autre précision
HCQ (n=50) vs dexaméthasone topique 0,05% 3X/jour (n=49) pendant 4 semaines
Réduction similaire des scores de sévérité (REU) et douleurs (EVA) à 4 semaines

Xie et al.
Hydroxychloroquine is effective in oral lichen planus:
A multicenter, randomized, controlled trial
Oral Diseases 2023

Méthotrexate

« Reco » européennes : 2eme ligne

Plusieurs études retrospectives :

doses MTX per os 2,5-30mg/semaine

- 7 LPO : 7 ameliorations (dont 6 complète ou quasi-complète)
- 18 LPO érosif : amélioration dans 16/18 cas
- 28 LPO : amélioration 26/28 patients

ABSTRACT DE CONGRES – BAD 2009
Yesudian et al. Effectiveness of MTX in OLP: experience in a specialist oral medicine/dermatology clinic.

Torti et al. OLP: a case series with emphasis on therapy. Arch Dermatol. 2007

ABSTRACT DE CONGRES – BAD 2014
Steele et al. Methotrexate-responsive OLP: an analysis of 28 patients.

Etudes ouvertes prospectives :

- **18 LPO érosif, en échec à un traitement systémique, ttt 12 semaines**
  MTX 15mg/semaine per os : 15/18 répondeurs

Lajevardi et al. Treatment of erosive OLP with methotrexate. J Dtsch Dermatol Ges J Ger Soc Dermatol JDDG. 2016

- **45 LPO érosif (3 groupes, ttt 16 semaines)**

CTC locaux (triamcinolone, 3X/jour) : 6/15 avec amelioration nette (dont 3 RC)
MTX 0,3mg/kg/semaine po : 8/15 avec amelioration nette
Association CTC locaux et MTX : 15/15 avec amelioration nette (dont 6 RC)

Chauhan et al. Aprospective observational study to compare efficacy of topicaltriamcinolone acetonide 0.1% oral paste, oral methotrexate, and a combination of topical triamcinolone acetonide 0.1% and oral methotrexate in moderate to OLP. Dermatol Ther 2018

Etude ouverte, prospective, randomisée

60 OLP (2 groupes, ttt 8 semaines)

- MTX 15mg/semaine : 22/30 réponse complète
- CTC per os 50mg/jour : 18/30 réponse complète

Saeed et al. Comparison of low dose oral Methotrexate vs Systemic Corticosteroids for treatment of OLP. Pakistan Journal of Medical & Health Sciences 2021

Autres immunosuppresseurs conventionnels

Cyclosporine

« Reco » européennes : 1ère ligne

Aucune étude !!

Azathioprine

« Reco » européennes : 2e ligne

Etude prospective, AZA 100mg/jour, 9 patients avec LPO sévère et/ou généralisé (7 avec lésions orales)
7/9 : “excellente réponse” (dont 5/7 avec lésions orales), 1/9 “bonne réponse”, et 1/9 échec

Verma et al. Azathioprine for the treatment of severe erosive oral and generalized lichen planus. Acta Derm Venereol 2001

Mycophénolate mofetil

« Reco » européennes : 2e ligne

Etude rétrospective, MMF 0,5-2g/jour, 10 patients avec LPO érosifs réfractaires
6/10 en rémission, 1 “bien contrôlé”, 3 partiellement contrôlés

Wee et al. Efficacy of mycophenolate mofetil in severe mucocutaneous lichen planus: a retrospective review of 10 patients. Br J Dermatol 2012

Thalidomide (50-100mg/jour)

« Reco » européennes : 3eme ligne

Etudes retrospectives :

- **5 OLP érosifs** : amelioration nette (4 cas) ou modérée (1 cas)
- **6 OLP érosifs réfractaires** (+ prednisone) : RC (n=5) ou RP (n=1)

Torti et al. OLP: a case series with emphasis on therapy. Arch Dermatol. 2007

ABSTRACT- Macario-Barrel A,et al. [Treatment of erosive oral lichen planus with thalidomide]. Ann Dermatol Venereol. 2003.

Dapsone (100-200mg/jour)

« Reco » européennes : 3eme ligne

Etudes prospectives :

- **22 OLP érosifs** : 18/22 sont améliorés
- **15 OLP** : 12/15 réponse complete, 1/15 réponse partielle

Raj et al. Dapsone in the treatment of resistant oral erosive lichen planus: a clinical study. J Indian Acad Oral Med and Radiol 2012

Kumar et al. Efficacy of dapsone in lichen planus. Indian J Dermatol Venereol Leprol 1989

Essais randomisés ouverts :

- **40 OLP, 4 groupes de 10 patients, 3 mois : >70% d'amelioration**

triamcinolone 2X/jour / dapsone / tacrolimus topique 2X/jour / rétinoïdes topiques 2X/jour

- **57 OLP, 3 groupes**

- Groupe 1 (n=17) ; dapsone ; Groupe 2 (n=22) : dapsone + tacrolimus; Groupe 3 (n=18) : dapsone + triamcinolone

Singh et al. Efficacy of steroidal vs non-steroidal agents in oral lichen planus: a randomized, open-label study. J Laryngol Otol 2017

Agarwal et al. Comparative study of the therapeutic efcacy of the dapsone (alone), dapsone plus tacrolimus (topical) and dapsone plus triamcinolone (topical) in oral lichen planus. Indian J Public Health Res Develop 2013

apremilast

« Reco » européennes : non cité

Cas isolés et séries de cas (n=4)

AbuHilal et al. Treatment of recalcitrant erosive OLP and desquamative gingivitis with oral apremilast. J Dermatol Case Rep. 2016

Etude rétrospective (11 OLP réfractaires)

6/11 avaient une amelioration dont 1 remission
8/11 arrêt du ttt : 3 pour effets secondaires, 5 pour inefficacité

Bettencourt et al. OLP Treated With Apremilast. J Drugs Dermatol 2016.

Etude prospective ouverte (10 patients avec lichen cutané, dont 1 avec atteinte orale)

3/10 étaient améliorés

Paul et al. An open-label pilot study of apremilast for the treatment of moderate to severe lichen planus: a case series. JAAD 2013

Perschy et al. Apremilast in OLP-- a multicentric, retrospective study. J Dtsch Dermatol Ges J Ger Soc Dermatol JDDG. 2022

Biothérapies (anticorps monoclonaux)

Anti-TNF alpha

« Reco » européennes : 2eme ligne

Cas cliniques

- Etanercept n=1
- Adalimumab n=2

Yarom. Etanercept for the Management of Oral Lichen Planus. Am J Clin Dermatol. 2007
Chao. Adalimumab in the management of cutaneous and oral lichen planus. Cutis. 2009
Holló et al. Successful treatment of lichen planus with adalimumab. Acta Derm Venereol. 2012

Anti-interleukines

« Reco » européennes : non cités

Séries de cas retrospective, 5 patients avec lichen cutané et/ou oral réfractaire

- secukinumab (anti-IL-17 inhibitor) (n=3)
- ustekinumab (anti-IL-12/IL-23) (n=1)
- guselkumab (anti-IL-23) (n=1)

Solimani F, et al. Therapeutic Targeting of Th17/Tc17 Cells Leads to Clinical Improvement of Lichen Planus. Front Immunol. 2019

Essai randomisé, double aveugle, secukinumab versus placebo (lichen cutané, muqueux et pilaire, réfractaire aux traitements topiques)

- Pas de difference d'efficacité à 12 semaines

PRELUDE study, NOVARTIS NCT04300296

Inhibiteurs de JAK

« Reco » européennes : non cité

Etude translationnelle : inhibition de la réponse IFN dans modèle in vitro

Shao al. IFN-γ enhances cell-mediated cytotoxicity against keratinocytes via JAK2/STAT1 in lichen planus. Sci Transl Med. 2019

Revue systématique de cas (lichen cutané, oral, pilaire)

tofacitinib, baricitinib, ruxolitinib, upadacitinib
56 patients, 6 avec atteinte muqueuse
Efficacité 70% des cas

Abduelmula et al. The Use of Janus Kinase Inhibitors for Lichen Planus: An Evidence-Based Review. J Cutan Med Surg. 2023

Essai ouvert de phase 2, baricitinib, 12 patients avec lichen cutané

- Efficacité rapide (2 semaines)
- 80% de répondeurs à la semaine 16

Hwang A *et al.* Oral Baricitinib in the Treatment of Cutaneous Lichen Planus. *MedRxiv Prepr Serv Health Sci* 2024

Cas cliniques dans OLP

- Baricitinib (n=1)
- Upadactinib (n=2)

Moussa et al. Effective treatment of oral lichen planus with the JAK inhibitor baricitinib. Australas J Dermatol. 2022
Kooybaran et al. Alleviation of erosive oral and esophageal lichen planus by the JAK1 inhibitor upadacitinib. JDDG. 2021
Balestri et al. Treatment of Oral Erosive Lichen Planus With Upadacitinib. JAMA Dermatol. 2022

Essai ouvert en cours aux USA (Lilly)

- Preuve de concept, baricitinib, 10 patients avec OLP réfractaires à une ligne de traitement systémique

NCT06158113

Dépôt PHRC “BOLERO” 2023, redéposé en 2024

- Essai comparatif baricitinib vs placebo dans OLP “difficile à traiter”

Therapeutic algorithm – Oral lichen planus

Treatment of symptoms (inflammatory flares)

Extensive erosions, severe pain

Oral corticosteroids
prednisone 0.5-1 mg/kg tapered over a short period of time, usually 4-6 weeks

Refractory erosions : consider intra-lesional corticosteroids
triamcinolone acetonide, betamethasone

TOPICAL THERAPY

1st line

Superpotent corticosteroids
clobetasol propionate cream (1-2 applications daily) 1-3 months

2nd line

Topical calcineurin inhibitors
Tacrolimus / pimecrolimus
2-4 applications daily, 6-8 weeks

No remission and/or
frequent flare ups
and/or
extra-oral lichen planus

SYSTEMIC THERAPY

1st line

Hydroxychloroquine 200-400 mg/day for at least 3-6 months
Methotrexate 15-20mg orally for at least 3-6 months

2nd line

Systemic retinoids
Azathioprine, mycophenolate mofetil
Thalidomide
JAK inhibitors

Other measures

Lifestyle modifications :
avoid tobacco / irritants
Oral hygiene, professional dental cleaning

Monitoring (every 3-12 months)

American Journal of Clinical Dermatology (2024) 25:35–53
https://doi.org/10.1007/s40257-023-00814-3

Que fait-on? Les propositions de la RCP muqueuse buccale

2022 – 2024 : 18 dossiers de LPO réfractaires au ttt topique

- **1ère ligne systémique :**

Plaquenil ou MTX ou MMF

Plaquenil ou MMF ; puis JAKi

Plaquenil ou JAKi

Plaquenil >> MTX

- **2e ligne systémique :**

Echec plaquenil : MTX ou MMF, puis JAKi

Echec MTX : MMF ou Plaquenil

>2e ligne de systémique

Echec MMF, MTX : Plaquenil

Echec disulone, MMF : JAKi

Echec MTX, HCQ, MMF : JAKi

Echec acitrétine, MMF, MTX : JAKi

Echec MTX, HCQ, acitrétine, PCE : JAKi

Echec MTX, plaquenil : acitrétine, PCE

Echec MMF, disulone, salazo, PEC : JAKi

Echec PEC, MTX : plaquenil, MMF, thalidomide, JAK

Formes « LPV »-like

// ATCD dysplasie ou cancer

1ere ligne : MTX + rétinoïdes

1ere ligne : rétinoïdes

Echec HCQ : acitrétine, MTX, PEC

Echec HCQ : PCE, acitrétine, MTX